

NCCN Clinical Practice Guidelines in Oncology (NCCN Guidelines®)
(NCCN 腫瘍学臨床診療ガイドライン)

胸腺腫および胸腺癌

2018年 第2版 — 2018年2月16日

NCCN.org

監訳：日本肺癌学会
作成：医療イノベーション推進センター

*David S. Ettinger, MD/Chair †
The Sidney Kimmel Comprehensive
Cancer Center at Johns Hopkins

*Douglas E. Wood, MD/Vice Chair ¶
Fred Hutchinson Cancer Research
Center/Seattle Cancer Care Alliance

Dara L. Aisner, MD, PhD ≠
University of Colorado Cancer Center

Wallace Akerley, MD †
Huntsman Cancer Institute at the
University of Utah

Jessica Bauman, MD ‡ †
Fox Chase Cancer Center

Joe Y. Chang, MD, PhD §
The University of Texas
MD Anderson Cancer Center

Lucian R. Chirieac, MD ≠
Dana-Farber/Brigham and Women's
Cancer Center

Thomas A. D'Amico, MD ¶
Duke Cancer Institute

Malcolm M. DeCamp, MD ¶
Robert H. Lurie Comprehensive Cancer
Center of Northwestern University

Thomas J. Dilling, MD, MS §
Moffitt Cancer Center

Michael Dobelbower, MD, PhD §
University of Alabama at Birmingham
Comprehensive Cancer Center

Ramaswamy Govindan, MD †
Siteman Cancer Center at Barnes-
Jewish Hospital and Washington
University School of Medicine

Matthew A. Gubens, MD, MS †
UCSF Helen Diller Family
Comprehensive Cancer Center

Mark Hennon, MD ¶
Roswell Park Cancer Institute

Leora Horn, MD, MSc †
Vanderbilt-Ingram Cancer Center

Rudy P. Lackner, MD ¶
Fred & Pamela Buffett Cancer Center

Michael Lanuti, MD ¶
Massachusetts General Hospital Cancer Center

Ticiania A. Leal, MD †
University of Wisconsin Carbone Cancer Center

Leah J. Leisch, MD †
University of Alabama at Birmingham
Comprehensive Cancer Center

Rogério Lilenbaum, MD †
Yale Cancer Center/Smilow Cancer Hospital

Jules Lin, MD ¶
University of Michigan
Comprehensive Cancer Center

Billy W. Loo, Jr., MD, PhD §
Stanford Cancer Institute

Renato Martins, MD, MPH †
Fred Hutchinson Cancer Research Center/
Seattle Cancer Care Alliance

Gregory A. Otterson, MD †
The Ohio State University Comprehensive
Cancer Center - James Cancer Hospital
and Solove Research Institute

Karen Reckamp, MD, MS † ‡
City of Hope Comprehensive Cancer Center

Gregory J. Riely, MD, PhD † †
Memorial Sloan Kettering Cancer Center

Steven E. Schild, MD §
Mayo Clinic Cancer Center

Theresa A. Shapiro, MD, PhD ≠
The Sidney Kimmel Comprehensive
Cancer Center at Johns Hopkins

James Stevenson, MD †
Case Comprehensive Cancer Center/
University Hospitals Seidman Cancer Center
and Cleveland Clinic Taussig Cancer Institute

Scott J. Swanson, MD ¶
Dana-Farber/Brigham and Women's
Cancer Center

Kurt Tauer, MD †
St. Jude Children's Research Hospital/
University of Tennessee Health Science Center

Stephen C. Yang, MD ¶
The Sidney Kimmel Comprehensive
Cancer Center at Johns Hopkins

NCCN

Kristina Gregory, RN, MSN, OCN
Miranda Hughes, PhD

[NCCNガイドライン委員会に関する情報開示](#)

† 腫瘍内科学	φ 放射線診断学/インターベンショナル ラジオロジー
¶ 外科/腫瘍外科学	¥ 患者支援者
§ 放射線腫瘍学/放射線療法	▷ 内科学
≠ 病理学	* 作成委員会メンバー
‡ 血液学/血液腫瘍学	

NCCN胸腺腫および胸腺癌委員会メンバー ガイドライン更新の要約

初回評価 (THYM-1)

初回管理 (THYM-2)

術後治療および術後管理 (THYM-3)

局所進行例、進行例および再発例 (THYM-4)

外科的切除の原則 (THYM-A)

放射線療法の原則 (THYM-B)

胸腺悪性腫瘍に対する化学療法の原則 (THYM-C)

世界保健機関 (WHO) の組織学的分類 (THYM-D)

病期分類 (ST-1)

臨床試験：NCCNは、すべてのがん患者にとって最良の管理法は臨床試験にあると考えている。臨床試験への参加が特に推奨される。

NCCN加盟施設における臨床試験のオンライン検索は[こちらから](http://nccn.org/clinical_trials/clinicians.aspx)：
nccn.org/clinical_trials/clinicians.aspx.

NCCNのエビデンスとコンセンサスによるカテゴリー：特に指定のない限り、すべての推奨はカテゴリー2Aである。

[NCCNのエビデンスとコンセンサスによるカテゴリー](#)を参照

NCCNガイドライン®は、エビデンスと現在受け入れられている治療方針に対する見解についての著者らの合意を記述したものである。NCCNガイドラインを適用または参照する臨床医には、患者のケアまたは治療法の決定において、個々の臨床状況に応じた独自の医学的判断を行うことが期待される。National Comprehensive Cancer Network® (NCCN®) は、その内容、使用、または適用に関して、意見陳述ないし保証を行うものではなく、いかなる場合においても、その適用または使用について一切責任を負わない。NCCNガイドラインの著作権はNational Comprehensive Cancer Network®にある。無断転載を禁止する。NCCNの明示の書面による許諾なく、NCCNガイドラインおよびここに含まれるイラストを複製することは、いかなる形態においても禁じられている。©2018

NCCN 胸腺腫・胸腺癌ガイドライン 2018 年第 1 版から 2018 年第 2 版への更新は以下の通りである：

MS-1

- アルゴリズムの変更点を反映させるべく考察の節が更新された。

NCCN 胸腺腫・胸腺癌ガイドライン 2017 年第 1 版から 2018 年第 1 版への更新内容は以下の通りである：

THYM-1

- 初回評価、胸腺腫瘍の可能性は低い：「適宜、各疾患のガイドライン」の前に「生検を考慮」が追加された。

THYM-A

- 7 番目の項目が追加された：「必要に応じて正確な放射線治療のガイドとするため、腫瘍近傍で切除した領域、遺残病巣、腫瘍が癒着していたが切除しなかった正常組織がある場合には、それらの部位に手術用クリップを留置すべきである。」

THYM-B (1 of 3)

- 一般原則；4 番目の項目が変更された：「治療体積を定義するにあたり、術前画像検査のレビューと術前画像の治療計画システムへの co-registration が有用となる。」
- 照射線量；最後の項目が追加された：「胸腺腫は転移性となっても比較的長期の自然経過を有することを考慮しても、緩和療法ではその治療目的に応じて、緩和療法用の典型的な線量（例えば、単回照射で 8Gy、5 回分割で計 20Gy、10 回分割で計 30Gy）から、より持続的な局所制御を得るための根治的線量や、腫瘍量が限られた転移巣に対する高度原体照射まで適当であるかもしれない。」

THYM-C (1 of 2)

- VIP が「エトポシド/イホスファミド/シスプラチン」に置き換えられた。

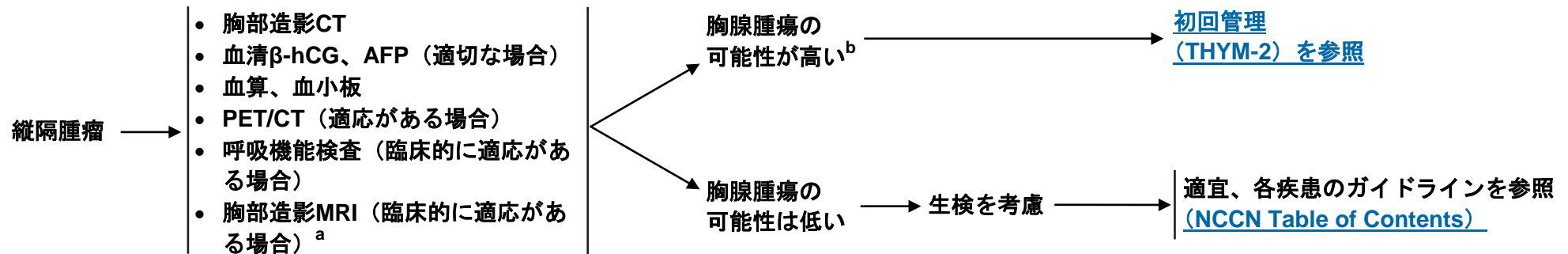
THYM-D

- WHO 分類に関する情報が更新された。

ST-2

- AJCC Cancer Staging Manual 第 8 版（2017 年）の変更点を反映させるために AJCC 病期分類が更新された。

初回評価



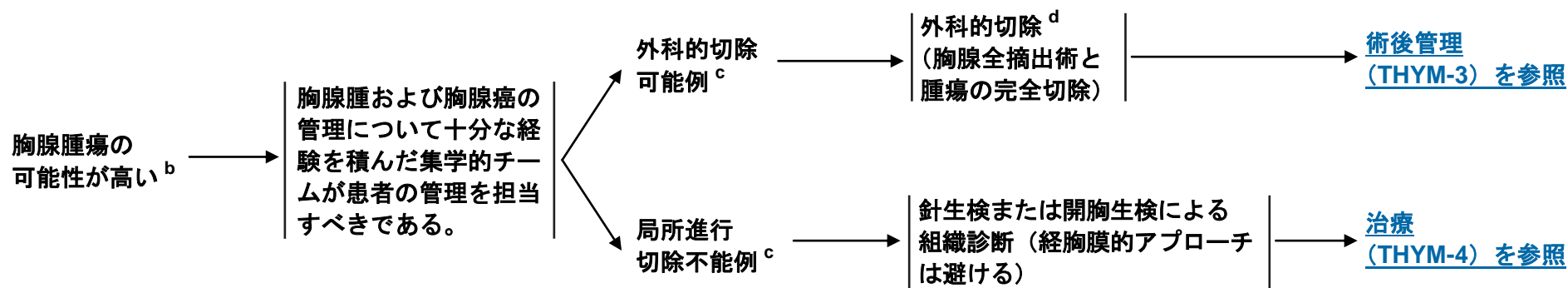
^a 縦隔腫瘍を評価する際には、胸部CTよりも胸部MRIの方が胸腺悪性腫瘍と胸腺嚢胞をより高い精度で鑑別することが可能であり、不必要な胸腺摘出術を回避できる可能性がある。

^b 胸腺の存在する領域に境界明瞭な前縦隔腫瘍を認め、腫瘍マーカーが陰性であり、他にリンパ節腫大を認めず、かつ甲状腺との連続性がない。

注意：特に指定のない限り、すべての推奨はカテゴリー2Aである。

臨床試験：NCCNはすべてのがん患者にとって、最良の管理法は臨床試験にあると考えている。臨床試験への参加が特に推奨される。

初回管理



^b 胸腺の存在する領域に境界明瞭な前縦隔腫瘍を認め、腫瘍マーカーが陰性であり、他にリンパ節腫大を認めず、かつ甲状腺との連続性がない。

^c 切除の可能性の判定は胸部腫瘍学に精通した呼吸器外科専門医が行うべきである。

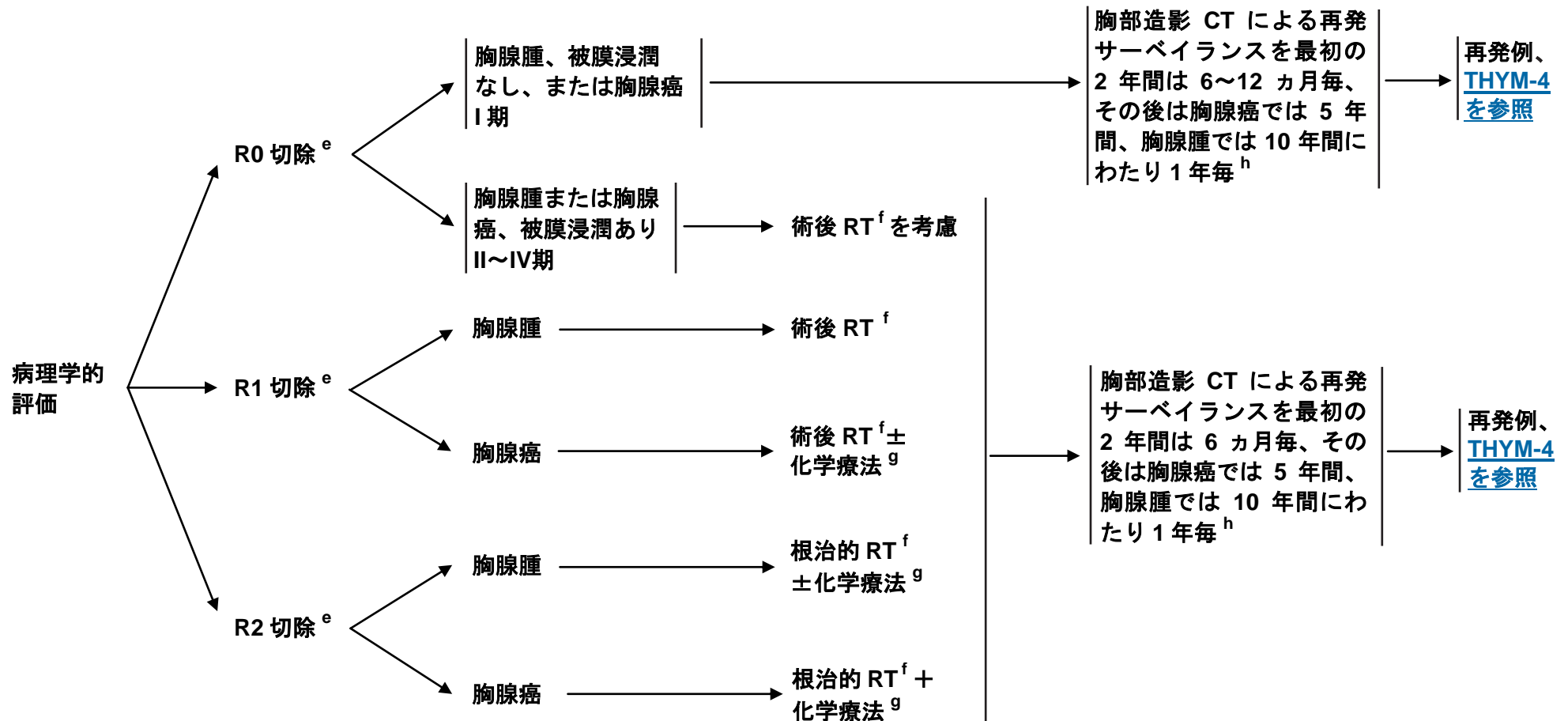
^d [外科的切除の原則 \(THYM-A\) を参照](#)。

注意：特に指定のない限り、すべての推奨はカテゴリ2Aである。

臨床試験：NCCNはすべてのがん患者にとって、最良の管理法は臨床試験にあると考えている。臨床試験への参加が特に推奨される。

術後治療^d

術後管理



^d 外科的切除の原則 (THYM-A) を参照。

^e R0=残存腫瘍なし、R1=顕微鏡的残存腫瘍あり、R2=肉眼的残存腫瘍あり。

^f 放射線療法の原則 (THYM-B) を参照。

^g 胸腺悪性腫瘍に対する化学療法の原則 (THYM-C) を参照。

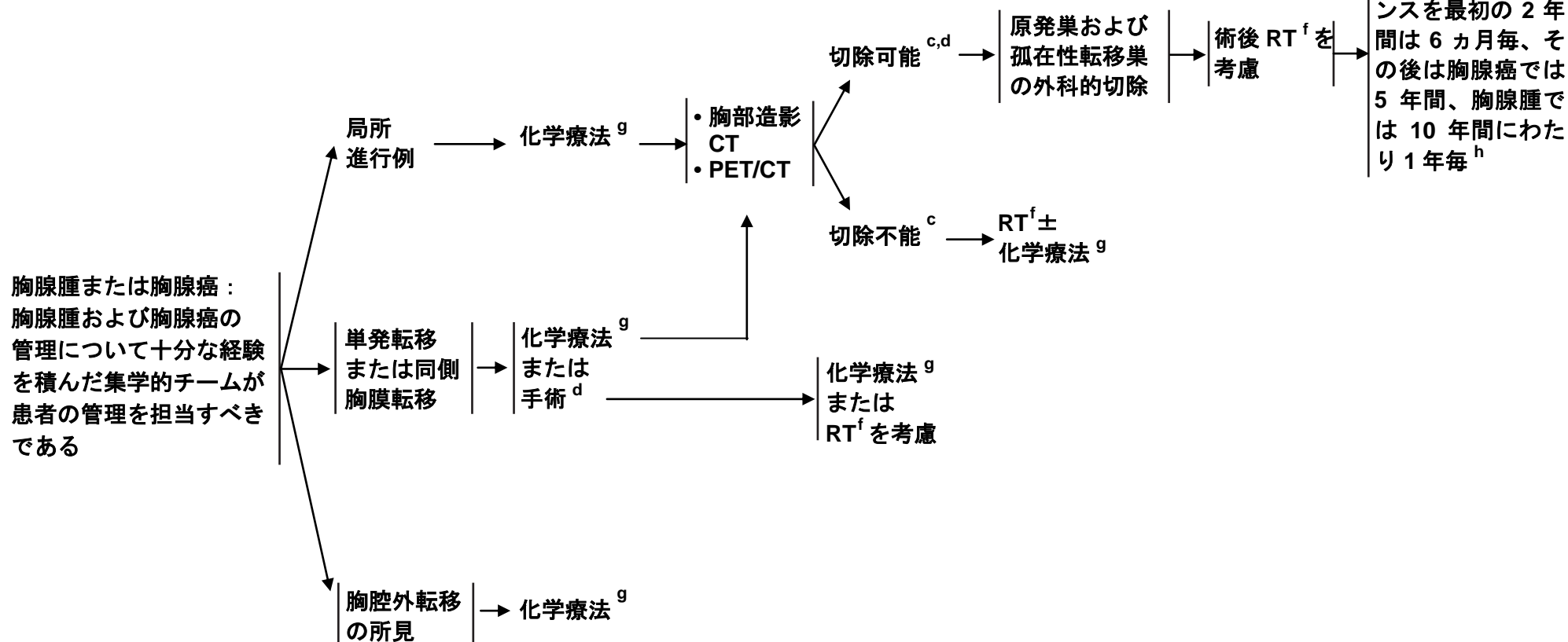
^h サーベイランスの期間は確立されていない。

注意：特に指定のない限り、すべての推奨はカテゴリ-2Aである。

臨床試験：NCCNIはすべてのがん患者にとって、最良の管理法は臨床試験にあると考えている。臨床試験への参加が特に推奨される。

局所進行例、進行例または再発例

治療



^c 切除の可能性の判定は胸部腫瘍学に精通した呼吸器外科専門医が行うべきである。

^d [外科的切除の原則 \(THYM-A\) を参照。](#)

^f [放射線療法原則 \(THYM-B\) を参照。](#)

^g [胸腺悪性腫瘍に対する化学療法原則 \(THYM-C\) を参照。](#)

^h サーベイランスの期間は確立されていない。

注意：特に指定のない限り、すべての推奨はカテゴリー2Aである。

臨床試験：NCCNIはすべてのがん患者にとって、最良の管理法は臨床試験にあると考えている。臨床試験への参加が特に推奨される。

外科的切除の原則

- 外科的切除は、入念な患者評価を行った上で、呼吸器外科専門医が施行するべきである。局所進行（切除不能）例とⅡ期以上の切除可能例については、集学的チームが話し合いと評価を行うべきである。
- 臨床所見と画像所見から切除可能な胸腺腫であることが強く疑われる場合は、外科的生検は避けるべきである。
- 胸腺腫が疑われる症例の生検では、胸膜を介したアプローチは避けるべきである。
- 術前に重症筋無力症の症候について評価を行っておくべきであり、外科的切除の施行前に患者を医学的管理下に置くべきである。
- 手術の目標は、胸腺全摘出術と隣接および非隣接病変の完全切除による病変の完全切除である。
- 完全切除を達成するためには、心嚢、横隔神経、胸膜、肺、さらには主要な血管も含めた隣接臓器の切除が必要となる場合がある。重度の呼吸器合併症が発生するため、両側の横隔神経切除は回避すべきである。
- 必要に応じて正確な放射線治療のガイドとするため、腫瘍近傍で切除した領域、遺残病巣、腫瘍が癒着していたが切除しなかった正常組織がある場合には、それらの部位に手術用クリップを留置すべきである。
- 胸腺摘出術の施行中には、胸膜の表面に転移巣がないか検索すべきである。可能であれば、肉眼的完全切除を達成するために胸膜転移巣の切除が適切である。
- 長期データが得られていないことから、低侵襲手術のルーチンな施行は推奨されない。しかしながら、標準的な術式と同様にがん治療として果たすべき目標をすべて達成でき、なおかつ用いる術式の経験を豊富に積んだ外科医が専門の施設で執刀するのであれば、臨床病期Ⅰ～Ⅱ期の患者には低侵襲手術を考慮してもよい¹⁻⁶。

- 1 Pennathur A, Qureshi I, Schubert MJ, et al. Comparison of surgical techniques for early stage thymoma: feasibility of minimally invasive thymectomy and comparison with open resection. J Thorac Cardiovasc Surg 2011;141:694-701.
- 2 Ye B, Tantai JC, Ge XX, et al. Surgical techniques for early-stage thymoma: video-assisted thorascopic thymectomy versus transsternal thymectomy. J Thorac Cardiovasc Surg 2014;147:1599-1603.
- 3 Sakamaki Y, Oda T, Kanazawa G, et al. Intermediate-term oncologic outcomes after video-assisted thorascopic thymectomy for early-stage thymoma. J Thorac Cardiovasc Surg 2014;148:1230-1237.
- 4 Manoly I, Whistance RN, Sreekumar R, et al. Early and mid-term outcomes of trans-sternal and video-assisted thorascopic surgery for thymoma. Eur J Cardiothorac Surg 2014;45:e187-193.
- 5 Liu TJ, Lin MW, Hsieh MS, et al. Video-assisted thorascopic surgical thymectomy to treat early thymoma: a comparison with the conventional transsternal approach. Ann Surg Oncol 2014;322-328.
- 6 Friedant AJ, Handorf EA, Su S, Scott WJ. Minimally invasive versus open thymectomy for thymic malignancies: systematic review and meta-analysis. J Thorac Oncol 2016;11:30-38.

注意：特に指定のない限り、すべての推奨はカテゴリー2Aである。

臨床試験：NCCNはすべてのがん患者にとって、最良の管理法は臨床試験にあると考えている。臨床試験への参加が特に推奨される。

放射線療法の原則^{1,2}

一般原則

- 放射線療法（RT）に関する推奨は、放射線腫瘍専門医が行うべきである。
- 根治的 RT は、浸潤性胸腺腫または胸腺癌の切除不能例（導入化学療法で病勢進行がみられた場合）と不完全切除例に、また局所進行例には化学療法および手術に続いて術後補助療法として施行すべきである。
- 放射線腫瘍医は、外科医と連絡を取って手術所見を検討して、リスクのある標的体積を特定する際の参考にすべきである。さらに、病理医とも連絡を取り、組織型、進展度（被膜外進展など）および切除断端に関する詳細な病理所見について問い合わせるべきである。
- 治療体積を定義するにあたり、術前画像検査のレビューと術前画像の治療計画システムへの co-registration が有用となる。
- RT に関する略語は、非小細胞肺癌に対する RT の原則の節に一覧を示したものと同一である。[NCCN 非小細胞肺癌ガイドラインを参照のこと。](#)

照射線量

- RT での線量および分割方法は、RT の適応と術後症例では外科的切除の完全性に依存する。
- 切除不能例には、60～70Gy を照射すべきである。
- 術後補助療法での線量は、切除断端が明らかに陰性の場合あるいは腫瘍と切除断端の距離が近い場合は 45～50Gy、断端部の顕微鏡的浸潤が陽性の場合には 54Gy とする。腫瘍の肉眼的残存が認められる症例での総線量は、切除不能例の場合と同様、従来からの分割法（1 日線量 1.8～2.0Gy）を採用する場合は 60～70Gy とするべきである^{3,4}。
- 胸腺腫は転移性となっても比較的長期の自然経過を有することを考慮しても、緩和療法ではその治療目的に応じて、緩和療法用の典型的な線量（例えば、単回照射で 8Gy、5 回分割で計 20Gy、10 回分割で計 30Gy）から、より持続的な局所制御を得るための根治的線量や、腫瘍量が限られた転移巣に対する高度原体照射まで適当であるかもしれない。

[照射体積と照射方法
\(THYM-B 2 of 3\) を参照](#)

[参考文献は THYM-B \(3 of 3\)](#)

注意：特に指定のない限り、すべての推奨はカテゴリ 2A である。

臨床試験：NCCN はすべてのがん患者にとって、最良の管理法は臨床試験にあると考えている。臨床試験への参加が特に推奨される。

放射線療法の原則

照射体積

- 肉眼的腫瘍体積には、肉眼的に確認できるすべての腫瘍を含めるべきである。術後補助 RT では、肉眼的残存腫瘍の目印として留置された手術用クリップも含めるべきである。
- 術後 RT における臨床標的体積 (CTV) には、胸腺全体 (部分切除例の場合)、手術用クリップ、残存腫瘍の存在が考えられるすべての部位を含めるべきである。CTV については胸部外科医も評価を行うべきである。
- 胸腺腫では通常は所属リンパ節転移がみられないため、広範な予防的リンパ領域照射 (全縦隔と両側鎖骨上窩リンパ節領域) は推奨されない⁵。
- 計画標的体積 (PTV) には、標的の移動と毎回の固定誤差を考慮に入れるべきである。PTV のマージンは、患者毎の体動、用いるシミュレーション方法 (inclusion motion の有無) および各検査室における毎回の設定の再現性に基づいて設定すべきである。

照射方法

- CT による治療計画の実施が強く推奨される。CT 撮影は、腕を頭上に拳上させた体勢 (治療体位) で行うべきである。可能であれば標的移動のシミュレーションを実施するよう推奨される。四次元 CT、呼吸同期 CT、能動的呼吸制御などのより精巧な技法が利用できない場合は、自由呼吸下での自然な吸気および呼気の終了時に CT 撮影を行うことができる。標的移動については、非小細胞肺癌ガイドラインの「RT の原則」を準用して管理すべきである。[NCCN 非小細胞肺癌ガイドラインを参照のこと](#)。切除不能例では、静注造影剤の使用が有益となる。
- PTV の形状に基づいて放射線ビームの配置を選択して、高い処方線量を標的に集中させ、隣接する傷害を受けやすい臓器への線量を最小限に抑えるべきである。前後および後前方向のポートを前方側に重み付けする方法や wedge pair 法を考慮してもよい。これらの手法は、かつて二次治療計画が主流であった時代には広く用いられていたが、正常組織に過剰な線量を照射してしまう可能性がある。計画のたびに肺、心臓および脊髄の線量体積ヒストグラムを慎重に評価する必要がある。
- 周囲正常組織 (例えば、心臓、肺、食道、脊髄) の損傷を低減するため、RT は三次元原体照射法を用いて行うべきである。強度変調放射線療法 (IMRT) では、線量分布をさらに改善でき、正常組織への線量を指定どおり低減することができる。IMRT を採用する場合は、ASTRO/ACR IMRT ガイドラインに厳格に従うべきである^{6,7}。
- 非小細胞肺癌ガイドラインの「放射線療法の原則」に記載された正常組織への線量制約に関する推奨に従うことに加え、すべての正常臓器への線量体積を最小限に抑えるため、より慎重な制限が推奨される。対象となる患者が比較的若年で、その大半が長期間生存することから、生存の可能性を最大限高めるために、心臓に対する平均総線量は合理的に達成できる範囲で可能な限り低く抑えるべきである。
- 陽子線治療 (PBT) は、IMRT と比べて線量測定を改善し、正常臓器 (肺、心臓、食道) をより良好に温存できることが示されている⁸。さらに、PBT では局所制御と毒性の両方の点で良好な結果が得られている⁹。これらのデータに基づき、特定の状況では PBT を考慮してもよい。

[一般原則と照射線量 \(THYM-B 1 of 3\) を参照](#)[参考文献は THYM-B \(3 of 3\)](#)

注意：特に指定のない限り、すべての推奨はカテゴリ-2Aである。

臨床試験：NCCNはすべてのがん患者にとって、最良の管理法は臨床試験にあると考えている。臨床試験への参加が特に推奨される。

放射線療法の原則
参考文献

- ¹ Gomez D, Komaki R, Yu J, et al. Radiation therapy definitions and reporting guidelines for thymic malignancies. J Thorac Oncol 2011;6:S1743-1748.
- ² Gomez D, Komaki R. Technical advances of radiation therapy for thymic malignancies. J Thorac Oncol 2010;5:S336-343.
- ³ Mornex F, Resbeut M, Richaud P, et al. Radiotherapy and chemotherapy for invasive thymomas: a multicentric retrospective review of 90 cases. The FNCLCC trialists. Federation Nationale des Centres de Lutte Contre le Cancer. Int J Radiat Oncol Biol Phys 1995;32:651-659.
- ⁴ Myojin M, Choi NC, Wright CD, et al. Stage III thymoma: pattern of failure after surgery and postoperative radiotherapy and its implication for future study. Int J Radiat Oncol Biol Phys. 2000;46(4):927-933.
- ⁵ Ruffini E, Mancuso M, Oliaro A, et al. Recurrence of thymoma: analysis of clinicopathologic features, treatment, and outcome. J Thorac Cardiovasc Surg 1997;113:55-63.
- ⁶ Moran JM, Dempsey M, Eisbruch A, et al. Safety considerations for IMRT: executive summary. Med Phys 2011;38:5067-5072.
- ⁷ Hartford AC, Palisca MG, Eichler TJ, et al. American Society for Therapeutic Radiology and Oncology (ASTRO) and American College of Radiology (ACR) Practice Guidelines for Intensity-Modulated Radiation Therapy (IMRT). Int J Radiat Oncol Biol Phys 2009;73:9-14.
- ⁸ Parikh RR, Rhome R, Hug E, et al. Adjuvant in the management of thymoma: a dosimetric comparison and acute toxicities. Clin Lung Cancer 2016;17:362-366.
- ⁹ Vogel J, Berman AT, Pechet TT, et al. Prospective study of proton beam radiation therapy for adjuvant and definitive treatment of thymoma and thymic carcinoma: early response and toxicity assessment. Radiother Oncol 2016;118:504-9.

注意：特に指定のない限り、すべての推奨はカテゴリー2Aである。

臨床試験：NCCNはすべてのがん患者にとって、最良の管理法は臨床試験にあると考えている。臨床試験への参加が特に推奨される。

胸腺悪性腫瘍に対する化学療法の原則

一次治療における多剤併用化学療法レジメン

CAP¹ (胸腺腫では望ましい)

シスプラチン 50mg/m² 静注 1日目
ドキソルビシン 50mg/m² 静注 1日目
シクロホスファミド 500mg/m² 静注 1日目
以上を3週毎に投与

CAP とプレドニゾンの併用²

シスプラチン 30mg/m² 1~3日目
ドキソルビシン 20mg/m²/日 1~3日目に持続静注
シクロホスファミド 500mg/m² 静注 1日目
プレドニゾン 100mg/日 1~5日目
以上を3週毎に投与

ADOC³

シスプラチン 50mg/m² 静注 1日目
ドキソルビシン 40mg/m² 静注 1日目
ビンクリスチン 0.6mg/m² 静注 3日目
シクロホスファミド 700mg/m² 静注 4日目
以上を3週毎に投与

PE⁴

シスプラチン 60mg/m² 静注 1日目
エトポシド 120mg/m²/日 静注 1~3日目
以上を3週毎に投与

エトポシド/イホスファミド/シスプラチン⁵

エトポシド 75mg/m² 1~4日目
イホスファミド 1.2g/m² 1~4日目
シスプラチン 20mg/m² 1~4日目
以上を3週毎に投与

カルボプラチン/パクリタキセル⁶ (胸腺癌では望ましい)

カルボプラチン AUC 6
パクリタキセル 200mg/m²
以上を3週毎に投与

二次全身療法

スニチニブ (胸腺癌のみ)⁷
ペメトレキセド⁸
エベロリムス⁹
パクリタキセル¹⁰⁻¹¹
オクトレオチド (LAR を含む) ±プレドニゾン¹²
ゲムシタビン¹³
5-フルオロウラシル+ロイコボリン¹⁴
エトポシド⁴
イホスファミド¹⁵

参考文献はTHYM-C 2 of 2

注意：特に指定のない限り、すべての推奨はカテゴリー2Aである。
臨床試験：NCCNはすべてのがん患者にとって、最良の管理法は臨床試験にあると考えている。臨床試験への参加が特に推奨される。

胸腺悪性腫瘍に対する化学療法の原則
参考文献

- ¹ Loehrer PJ Sr, Kim K, Aisner SC, et al. Cisplatin plus doxorubicin plus cyclophosphamide in metastatic or recurrent thymoma: final results of an intergroup trial. The Eastern Cooperative Oncology Group, Southwest Oncology Group, and Southeastern Cancer Study Group. *J Clin Oncol* 1994;12:1164-1168.
- ² Kim ES, Putnam JB, Komaki R, et al. Phase II study of a multidisciplinary approach with induction chemotherapy, followed by surgical resection, radiation therapy, and consolidation chemotherapy for unresectable malignant thymomas: final report. *Lung Cancer* 2004;44:369-379.
- ³ Fornasiero A, Daniele O, Ghiotto C, et al. Chemotherapy for invasive thymoma. A 13-year experience. *Cancer* 1991;68:30-33.
- ⁴ Giaccone G, Ardizzone A, Kirkpatrick A, et al. Cisplatin and etoposide combination chemotherapy for locally advanced or metastatic thymoma. A phase II study of the European Organization for Research and Treatment of Cancer Lung Cancer Cooperative Group. *J Clin Oncol* 1996;14:814-820.
- ⁵ Loehrer PJ Sr, Jiroutek M, Aisner S, et al. Combined etoposide, ifosfamide, and cisplatin in the treatment of patients with advanced thymoma and thymic carcinoma: an intergroup trial. *Cancer* 2001;91:2010-2015.
- ⁶ Lemma GL, Lee JW, Aisner SC, et al. Phase II study of carboplatin and paclitaxel in advanced thymoma and thymic carcinoma. *J Clin Oncol* 2011;29:2060-2065.
- ⁷ Thomas A, Rajan A, Berman A, et al. Sunitinib in patients with chemotherapy-refractory thymoma and thymic carcinoma: an open-label phase 2 trial. *Lancet Oncol* 2015;16:177-186.
- ⁸ Loehrer PJ, Yiannoutsos CT, Dropcho S, et al. A phase II trial of pemetrexed in patients with recurrent thymoma or thymic carcinoma [abstract]. *J Clin Oncol* 2006;24(Suppl 18):Abstract 7079.
- ⁹ Zucali PA, De Pas TM, Palmieri G, et al. Phase II study of everolimus in patients with thymoma and thymic carcinoma previously treated with cisplatin-based chemotherapy. *J Clin Oncol* 2018;36:342-349.
- ¹⁰ Umemura S, Segawa Y, Fujiwara K, et al. A case of recurrent metastatic thymoma showing a marked response to paclitaxel monotherapy. *Jpn J Clin Oncol* 2002;32:262-265.
- ¹¹ Yamamoto N, Tsurutani J, Yoshimura N, et al. Phase II study of weekly paclitaxel for relapsed and refractory small cell lung cancer. *Anticancer Res* 2006;26:777-781.
- ¹² Loehrer PJ Sr, Wang W, Johnson DH, et al. Octreotide alone or with prednisone in patients with advanced thymoma and thymic carcinoma: an Eastern Cooperative Oncology Group Phase II Trial. *J Clin Oncol* 2004;22:293-299.
- ¹³ Palmieri G, Merola G, Federico P, et al. Preliminary results of phase II study of capecitabine and gemcitabine (CAP-GEM) in patients with metastatic pretreated thymic epithelial tumors (TETs). *Ann Oncol* 2010;21:1168-1172.
- ¹⁴ Thomas CR, Wright CD, Loehrer PJ. Thymoma: state of the art. *J Clin Oncol* 1999;17:2280-2289.
- ¹⁵ Highley MS, Underhill CR, Parnis FX, et al. Treatment of invasive thymoma with single-agent ifosfamide. *J Clin Oncol* 1999;17:2737-2744.

注意：特に指定のない限り、すべての推奨はカテゴリ-2Aである。

臨床試験：NCCNはすべてのがん患者にとって、最良の管理法は臨床試験にあると考えている。臨床試験への参加が特に推奨される。

世界保健機関（WHO）の組織学的分類¹

胸腺腫の組織型	必須基準	任意基準
A型	異型性に乏しい紡錘形の上皮細胞が（少なくとも局所的に）認められる；腫瘍全体にわたり未熟（TdT+）T細胞が少ない ^a か認められない	多角上皮細胞 CD20 陽性上皮細胞
異型A型	A型胸腺腫の基準に加えて：comedo typeの腫瘍壊死が認められる；細胞分裂像数が増加している（>4/2mm ² ）；核の密集がみられる	多角上皮細胞 CD20 陽性上皮細胞
AB型	異型性に乏しい紡錘形の上皮細胞が（少なくとも局所的に）認められる；局所的または腫瘍全体にわたり未熟（TdT+）T細胞が多く ^a 認められる	多角上皮細胞 CD20 陽性上皮細胞
B1型	胸腺様の構造および細胞診所見が認められる；未熟T細胞が多くみられ、髄質分化を認める領域（medullary island）がある；多角または樹状上皮細胞が少なく、集簇がみられない（すなわち、隣接する上皮細胞が3個未満である）	ハッサル小体；血管周囲腔
B2型	単一または集簇した多角または樹状上皮細胞が増加しており、未熟T細胞が多く認められる	Medullary island；ハッサル小体；血管周囲腔
B3型	軽度から中等度の異型性を示す多角上皮細胞のシートが認められる；細胞間橋は認められないか、まれである；TdT+T細胞の混在は少ないか認められない	ハッサル小体；血管周囲腔
MNT ^b	異型性に乏しい紡錘形または卵円形の上皮細胞で構成される結節を上皮細胞を含まないリンパ性間質が取り囲んでいる	リンパ濾胞；単クローン性のB細胞および/または形質細胞（まれ）
化生性胸腺腫	異型性に乏しく見える紡錘形細胞を背景とした上皮細胞の充実性領域で構成される二相型腫瘍；未熟T細胞は認められない	上皮細胞の多形性；アクチン、ケラチンまたはEMA陽性紡錘細胞
その他のまれなもの ^c		

^a 多寡について：未熟T細胞が密集した領域が1つでもあるか、調べた腫瘍の10%を超える領域で中程度の数の未熟T細胞が認められる場合は「多い」と判断する。

^b MNT＝リンパ性間質を伴う小結節性胸腺腫（micronodular thymoma with lymphoid stroma）

^c 顕微鏡的胸腺腫；硬化性胸腺腫、脂肪線維線腫。

¹ Elsevierの許可を得てJ Thorac Oncol,10, Marx A, Chan JK, Coindre JM, et al., The 2015 World Health Organization Classification of Tumors of the Thymus: Continuity and Changes, 1383-1395, 2015から転載。

注意：特に指定のない限り、すべての推奨はカテゴリ2Aである。

臨床試験：NCCNはすべてのがん患者にとって、最良の管理法は臨床試験にあると考えている。臨床試験への参加が特に推奨される。

病期分類

表 1. 胸腺腫の正岡臨床病期分類 (改変)^{1,2}

病期	診断基準
I 期	肉眼的かつ顕微鏡的に完全に被包されている
II 期	(A) 顕微鏡的に被膜を越えて浸潤している (B) 肉眼的に周辺脂肪組織に浸潤している、もしくは肉眼的に縦隔胸膜または心膜への癒着を認めるが、いずれも越えてはいない
III 期	肉眼的に周辺臓器 (心嚢、大血管、肺) に浸潤している (A) 大血管への浸潤を認めない (B) 大血管への浸潤を認める
IV 期	(A) 胸膜または心膜への播種を認める (B) リンパ行性または血行性転移を認める

¹ Elsevier の許可を得て Wright CD. Management of thymomas. Crit Rev Oncol Hematol 2008;65:109-120 から転載。

² 正岡分類は胸腺癌の病期分類にも用いられる点に注意すること。

病期分類

表 2.

TNM の定義^{a,b}

原発腫瘍 (T)

TX	原発腫瘍の評価が不可能である
T0	原発腫瘍を認めない
T1	腫瘍が被膜で覆われているか、縦隔脂肪組織への進展を認める；縦隔胸膜に浸潤していてもよい
T1a	腫瘍が縦隔胸膜に浸潤していない
T1b	腫瘍が縦隔胸膜に直接浸潤している
T2	腫瘍が心膜に直接浸潤している（部分的または全層）
T3	腫瘍が肺、腕頭静脈、上大静脈、横隔神経、胸壁、心膜外肺動脈または静脈のいずれかに直接浸潤している。
T4	腫瘍が大動脈（上行、弓、下行）、大動脈弓の分枝血管、心膜内肺動脈、心筋、気管、食道のいずれかに浸潤している；

所属リンパ節 (N)

Nx	所属リンパ節の評価が不可能である
N0	所属リンパ節の転移を認めない
N1	前縦隔（胸腺周囲）リンパ節への転移を認める
N2	深部胸腔内または頸部リンパ節への転移を認める

遠隔転移 (M)

M0	胸膜、心膜または遠隔転移を認めない
M1	胸膜、心膜または遠隔転移を認める
M1a	胸膜または心膜に孤立した結節を認める
M1b	肺実質内結節または遠隔臓器転移を認める

^a 浸潤・転移は、可能であれば、病理学的病期診断においては顕微鏡的に確認される必要がある。

^b Tカテゴリーは浸潤の「レベル」により定義される；そのカテゴリーは、どれほど多くの他の（比較的レベルの）構造に浸潤が生じているかに関係なく、最も高度の浸潤を反映する。T1、レベル1の構造：胸腺、前縦隔脂肪組織、縦隔胸膜；T2、レベル2の構造：心膜；T3、レベル3の構造：肺、腕頭静脈、上大静脈、横隔神経、胸壁、肺門部肺血管；T4、レベル4の構造：大動脈（上行、弓、下行）、大動脈弓の分枝血管、心膜内肺動脈、心筋、気管、食道。

イリノイ州シカゴのAmerican College of Surgeonsの許可を得て使用。この情報の原本はSpringer International Publishing発行のAJCC Cancer Staging Manual第8版（2017年）である。

AJCC 予後分類

I 期	T1	N0	M0
II 期	T2	N0	M0
IIIA 期	T3	N0	M0
IIIB 期	T4	N0	M0
IVA 期	Tは問わない	N1	M0
	Tは問わない	N0-N1	M1a
IVB 期	Tは問わない	N2	M0-M1a
	Tは問わない	Nは問わない	M1b

考察

NCCN のエビデンスとコンセンサスによるカテゴリー

カテゴリー1：高レベルのエビデンスに基づいており、その介入が適切であるという NCCN の統一したコンセンサスが存在する。

カテゴリー2A：比較的低レベルのエビデンスに基づいており、その介入が適切であるという NCCN の統一したコンセンサスが存在する。

カテゴリー2B：比較的低レベルのエビデンスに基づいており、その介入が適切であるという NCCN のコンセンサスが存在する。

カテゴリー3：いずれかのレベルのエビデンスに基づいてはいるが、その介入が適切であるかという点で NCCN 内に大きな意見の不一致がある。

特に指定のない限り、すべての推奨はカテゴリー2A である。

目次

概要.....	MS-2
文献検索の基準とガイドライン更新の方法	MS-2
縦隔腫瘍.....	MS-2
胸腺腫瘍.....	MS-3
胸腺腫.....	MS-5
胸腺癌.....	MS-7
要約.....	MS-8
参考文献.....	MS-10

概要

胸腺上皮性腫瘍は胸腺から発生する腫瘍であり、胸腺腫と胸腺癌が含まれる^{1,2}。胸腺腫は代表的な前縦隔腫瘍であるが、その頻度は100万人当たり1.5例とまれである³⁻⁶。胸腺癌は非常にまれである。胸腺腫は局所的に進展することはあるが、胸腺癌と比べると浸潤性はかなり低い⁴。胸腺腫患者の5年生存率は約90%である⁷⁻⁹。一方、胸腺癌の5年生存率は約55%である¹⁰⁻¹²。

本 NCCN 腫瘍学臨床診療ガイドライン (NCCN ガイドライン®) では、胸腺腫および胸腺癌に焦点を合わせ、これらの縦隔腫瘍に対する評価、治療および管理について概説する。本 NCCN ガイドライン®は2007年に最初に公開されて以来、毎年更新されている。アルゴリズムの「ガイドライン更新の要約」の項には、2018年の改訂で加えられた新たな変更点が簡潔に記載されており、それらの変更点は改訂を経た本考察の本文中により詳細に記載されているほか、最近公開された参考文献が追加された。この NCCN 胸腺腫・胸腺癌ガイドラインは、NCCN 非小細胞肺癌ガイドラインと同じ委員会メンバーが策定と更新を担当している。特に指定のない限り、すべての推奨はカテゴリー2Aである。カテゴリー2Aの推奨は、比較的低レベルのエビデンス (第II相試験や症例報告など) に基づくものであり、その介入が適切であるとの NCCN 委員会の統一された (委員の85%以上が合意) コンセンサスが存在する。

文献検索の基準とガイドライン更新の方法

「Thymomas; Thymic Carcinomas」を検索語とし、胸腺腫および胸腺癌に関する重要文献を対象として、PubMed データベース上で電子検索を行った。PubMed データベースは、医学文献の情報源とし

て最も広く使用されているものであり、また査読された生物医学文献のみがインデックス化されているため選択した。得られた検索結果から、英語で発表されたヒトを対象とする研究のみに絞り込んだ。採用する論文の種類は、第I相臨床試験、第II相臨床試験、第III相臨床試験、第IV相臨床試験、ガイドライン、メタアナリシス、ランダム化比較試験、系統的レビュー、バリデーション研究とした。

本版の考察の節には、ガイドライン更新会議中に当 NCCN 委員会が再検討用として選択した PubMed 上の重要論文に加えて、当 NCCN 委員会が本ガイドラインと関連性があると判断して検討した追加の情報源 (例えば、印刷版掲載前の電子出版物、会議抄録) から収集した文献のデータを記載している。高水準のエビデンスがない推奨については、比較的低レベルのエビデンスについての当委員会のレビュー結果と専門家の意見に基づいている。NCCN ガイドラインの策定および更新の完全な詳細については、NCCN の [ウェブページ](http://www.NCCN.org) で閲覧することができる (www.NCCN.org で入手可能)。

縦隔腫瘍

前縦隔に発生した腫瘍は、腫瘍 (胸腺腫、リンパ腫、胸腺癌、胸腺カルチノイド、胸腺脂肪腫、胚細胞腫瘍、肺転移など) の場合もあれば、非腫瘍性の病態 (胸腔内甲状腺腫、胸腺嚢胞、リンパ管腫、大動脈瘤など) の場合もある^{5,13-16}。縦隔腫瘍の多くは良性であり、特に無症状の患者ではその傾向が強いが、症状のある患者ではしばしば悪性縦隔病変が認められる。縦隔腫瘍が認められた症例では、全例に対して入念な評価を行い、治療を開始する前に腫瘍の種類と病変の進展度を確認するべきである (NCCN 胸腺腫・胸腺癌ガイドラインの「初回評価」を参照)。胸腺悪性腫瘍とそれ以外の病態 (例えば、肺転移、リンパ腫、甲状腺腫、胚細胞腫瘍) では管理方

針が異なるため、これらの鑑別が不可欠となる^{1,17,18}。縦隔腫瘍の大半は原発性肺癌（例えば、非小細胞肺癌）からの転移である。しかしながら、前縦隔原発の悪性腫瘍だけで見ると、その約 50%を胸腺腫が占めている¹⁹。

胸腺腫の患者では緩徐な発症となる場合が多いのに対し、リンパ腫や胚細胞腫瘍の患者では症状発現が急激である¹⁸。リンパ腫は全身性疾患として発現するのが典型的であるが、前縦隔原発（結節硬化型ホジキンリンパ腫と非ホジキンリンパ腫 [びまん性大細胞型 B 細胞リンパ腫や急性リンパ芽球性リンパ腫]）のこともあり、その場合はリンパ節腫大を呈するのが典型的である（非ホジキンリンパ腫および非ホジキンリンパ腫の NCCN ガイドラインを参照 [www.NCCN.org で入手可能]）^{16,20}。胸腺カルチノイドはまれな腫瘍であり、NCCN Guidelines for Neuroendocrine Tumors で考察されているが、多発性内分泌腫瘍症 1 型（MEN1）症候群と関連している可能性がある（NCCN Guidelines for Neuroendocrine Tumors を参照 [www.NCCN.org で入手可能]）^{21,22}。性腺外胚細胞腫瘍は、縦隔にも発生することがあるまれな腫瘍である^{23,24}。

高リスクの個人における肺癌の検出には低線量 CT が推奨される

（NCCN 肺癌スクリーニングガイドラインを参照 [www.NCCN.org で入手可能]）²⁵。低線量 CT による肺癌スクリーニングによって胸腺腫・胸腺癌患者の生存率が改善されることを示唆したデータは存在せず、したがって、低線量 CT による肺癌スクリーニングに関するガイドラインは胸腺腫および胸腺癌には適用されない²⁵。しかしながら、胸部の画像検査を受けた患者で縦隔腫瘍（例えば、肺転移、胸腺腫、胸腺癌）が検出される場合がある。

縦隔腫瘍の評価に推奨される検査法としては、胸部造影 CT（コンピュータ断層撮影）と血液化学検査がある（NCCN 胸腺腫・胸腺癌ガイド

ラインの「初回評価」を参照）^{14,26-33}。CT 上の胸腺腫は通常、胸腺内に境界鮮明な円形または楕円形の腫瘍として認められ、リンパ節腫大はみられない^{31,34,35}。ヨード造影剤の投与に耐えられない症例では、胸部 MRI が有用となりうる³¹。また胸腔外転移の検索には、PET/CT が有用となりうる^{36,37}。PET/CT では、PET 単独の場合よりも解剖学的な位置関係を詳細に確認することができる。胚細胞腫瘍を除外するには、α フェトプロテイン（AFP）値と β ヒト絨毛性ゴナドトロピン（β-hCG）値を測定する（NCCN 胸腺腫・胸腺癌ガイドラインの「初回評価」を参照）。1) 甲状腺と連続しない胸腺が存在する領域に境界鮮明な縦隔腫瘍があり、2) AFP または β-hCG の腫瘍マーカーが陰性であり、かつ 3) 他にリンパ節腫大が認められない場合には、胸腺上皮性腫瘍の可能性が高い^{1,2,38}。

胸腺腫瘍

胸腺悪性腫瘍の患者に対しては、放射線腫瘍医、呼吸器外科専門医、腫瘍内科医および画像診断専門医が評価を行った上で、治療を開始する前に至適な治療計画を策定するべきである^{39,40}。腫瘍の外科的切除が可能かどうかを判定することが決定的に重要であり、この判定は胸部腫瘍学に精通した呼吸器外科専門医が行うべきである。胸腺全摘出術と腫瘍の完全切除が切除可能例の大半に対して可能な限り推奨される（NCCN 胸腺腫・胸腺癌ガイドラインの「外科的切除の原則」を参照）^{9,11,18,41,42}。胸腺全摘出術の施行時には、胸膜の表面に転移巣がないか検索すべきである。一部の症例では、肉眼的完全切除を達成するために胸膜転移巣の切除が適切となる場合もある⁴³⁻⁴⁵。局所的に進行して切除不能となった胸腺腫瘍には、針生検または開胸生検が推奨される。College of American Pathologists（CAP）の胸腺腫瘍の診断プロトコルが標本の評価に有用となる場合がある⁴⁶。2018 年の更新に際し

て当 NCCN 委員会は、正確な放射線療法 (RT) のガイドとするための手術用クリップの留置について新たな推奨を追加した。

再発率や生存率に関して参考になる長期試験がわずかしかなことから、低侵襲手術はルーチンには推奨されない⁴⁷⁻⁴⁹。しかしながら、前述のように、がん治療としての推奨される目標を達成でき、なおかつ用いる術式の経験を豊富に積んだ外科医が専門の施設で執刀するのであれば、低侵襲手術を考慮してもよい⁴⁹⁻⁵³。胸腺腫患者 1061 名を対象とした系統的レビューでは、胸腔鏡手術 (VATS) 施行例と開胸胸腺摘出術施行例の 5 年全生存率 (VATS : 83~100%、開胸術 : 79~98%) および 10 年無再発生存率 (VATS : 89~100%、開胸術 : 80~93%) は同程度であると報告されたが、この成績は選択バイアスによって歪められている可能性がある⁴⁷。2835 例を対象とした最近の後ろ向きレビューでは、胸腺腫患者における胸腔鏡下胸腺摘出術が胸骨切開による開胸術との比較で評価された⁵⁴。VATS 群の 5 年全生存率は 97.9% であった。VATS 群と開胸群を比較したとき、全生存率に有意差は認められなかった ($P=0.74$)。メタアナリシスからも、VATS は安全であり、開胸下の胸腺摘出術と比べて同程度の全生存率が得られることが示された⁵⁵。

いくつかの病期分類が存在するが、胸腺腫および胸腺癌の管理と予後予測においては、正岡分類が最も広く受け入れられている (NCCN 胸腺腫・胸腺癌ガイドラインの表 1 を参照)^{9,11,56-62}。胸腺腫および胸腺癌の新しい病期分類は、International Thymic Malignancy Interest Group (ITMIG) と International Association for the Study of Lung Cancer (IASLC) の協同の成果に基づくものであり、この病期分類は胸腺悪性腫瘍に対する AJCC の新たな TNM 病期分類 (第 8 版) の基礎として採用された^{38,63-68}。臨床医には、正岡分類と AJCC TNM 病

期分類の両方を使用することが有用と感じられるであろう^{2,63}。胸腺悪性腫瘍に関する AJCC の新しい病期分類 (第 8 版) は 2018 年 1 月 1 日に発効した (NCCN 胸腺腫・胸腺癌ガイドラインの表 2 を参照)^{1,69}。胸腺腫患者の 5 年生存率は、I~III 期では約 85% であるのに対し、IV 期では約 65% となる^{9,70,71}。約 50% の患者では、胸腺腫が死因に関連しない⁵⁷。一方、約 20% の患者では、死亡に重症筋無力症との関連性が指摘されている。

胸腺腫、胸腺癌および胸腺カルチノイドの鑑別には、WHO 組織分類を用いることができる (NCCN 胸腺腫・胸腺癌ガイドラインを参照)^{2,72}。また WHO 分類は、胸腺腫の組織型 (A 型、AB 型、B1 型、B2 型、B3 型) の鑑別にも使用されるが、胸腺腫の分類は困難である⁷³。WHO 組織分類は 2015 年に改定された^{1,2}。胸腺癌は WHO 分類の C 型に該当するが、胸腺腫との間には大きな相違があり、胸腺腫が進行したものではない (本考察の「胸腺癌」の節を参照)^{2,74}。しかし、管理過程での組織型の重要性は病期や切除範囲 (R0、R1、R2) のそれよりも小さい (NCCN 胸腺腫・胸腺癌ガイドラインの「術後治療および術後管理」を参照)^{11,75-79}。III~IV 期の胸腺腫に限定した場合の完全切除例における 5 年生存率は 90% と報告されている^{7,11}。これに対して胸腺癌では、完全切除例であっても 5 年生存率はより低い値となる^{10,80}。

胸腺腫

胸腺腫は通常 40～70 歳の成人に発生し、小児や青年での発生はまれである^{18,81}。胸腺腫の病因は不明であるが、アルコール、喫煙および電離放射線は胸腺腫の危険因子ではないようである³。胸腺腫の発生率はアフリカ系アメリカ人、アジア人および太平洋諸島系の人々で高いことから、遺伝的要素が存在する可能性が示唆されている^{3,82}。無症状の場合もあるが、胸痛、咳嗽、呼吸困難などがみられる場合もある。胸腺腫患者の約 30～50%が重症筋無力症を合併する⁸³。重症筋無力症を示唆する症状としては、眼瞼下垂、複視、流涎、階段昇降困難、嚥声、呼吸困難などがある。胸腺腫が疑われる患者（無症状の場合も含む）に手術を行う場合は、術中の呼吸不全の発生を回避するため、術前に血清抗アセチルコリン受容体抗体の測定を必ず行い、重症筋無力症の有無を確認しておくべきである⁷⁰。重症筋無力症が認められる患者には、外科的切除を施行する前に、重症筋無力症の診療経験を積んだ神経科医による治療を受けさせるべきである⁸⁴⁻⁸⁷。

胸腺腫は局所浸潤（胸膜や肺）を来すことがあるが、所属リンパ節や胸腔外への転移はまれである^{9,70,88,89}。耐術可能な胸腺腫の切除可能例については、全例に手術（胸腺全摘出術と腫瘍の完全切除）が推奨される^{19,90,91}。I期およびII期胸腺腫で切除を受けた患者の10年生存率は、極めて良好である（それぞれ約90%と70%）^{18,92}。切除の完全性は最も重要な予後因子である⁷。臨床所見と画像所見から切除可能な胸腺腫であることが強く疑われる場合（例えば、重症筋無力症の症例においてCTで特徴的な腫瘍が認められた場合）は、外科的生検は不要である¹⁸。胸腺腫が疑われる症例の生検では、腫瘍の播種を防ぐため、経胸膜のアプローチは避けるべきである^{85,93}。少量の組織採取（針生検やコア生検）

では、必ずしも浸潤の有無を判定できない⁹⁴。切除標本から外科的所見と病理学的所見を報告する手順については、ITMIG および CAP によって確立されている^{46,95}。

I期胸腺腫の完全切除例（R0）には、術後補助療法は推奨されない^{41,96,97}。胸腺腫の不完全切除例では、術後 RT の施行が推奨される（NCCN 胸腺腫・胸腺癌ガイドラインの「術後治療および術後管理」を参照）^{39,41,98,99}。胸腺腫の典型例では所属リンパ節転移はみられないため、広範な予防的リンパ領域照射（elective nodal radiation）は推奨されないことに注意すべきである^{9,100}。RT 施行時には CT による治療計画の実施が強く推奨される（NCCN 胸腺腫・胸腺癌ガイドラインの「放射線療法の原則」を参照）¹⁰¹。周囲正常組織（例えば、心臓、肺、食道、脊髄）の損傷を低減するため、RT は三次元原体照射法を用いて行うべきである。

強度変調放射線療法（IMRT）では、正常組織への線量を低減することが可能となる^{101,102}。IMRT を施行する場合は、NCI Advanced Technology Center（ATC）および ASTRO/ACR のガイドラインに従うべきである¹⁰³⁻¹⁰⁷。ICRU-83（International Commission on Radiation Units and Measurements Report 83）の推奨も有用な情報源である^{106,108}。肺癌における正常組織の線量制約に関する推奨（NCCN 非小細胞肺癌ガイドラインの「放射線療法の原則」を参照 [www.NCCN.org で入手可能]）を準用することもできるが、すべての正常臓器に対する線量体積を最小限に抑えるため、より慎重な制限が推奨される^{109,110}。対象となる患者が比較的若年であり、通常は長期間生存することになるため、心臓に対する平均線量は合理的に達成できる範囲で可能な限り低く抑えるべきである。

切除不能例に対する主治療での線量としては、60～70Gy が推奨される。術後補助療法での線量としては、切除断端が陰性の場合と切

除縁が腫瘍に近接していた場合には 45～50Gy、断端部の顕微鏡的浸潤が陽性の場合には 54Gy が推奨される（NCCN 胸腺腫・胸腺癌ガイドラインの「放射線療法原則」を参照）^{101,102,111}。一方、腫瘍の肉眼的残存が認められる症例での総線量としては、60Gy 以上（1 日線量は 1.8～2Gy）が推奨される^{112,113}。被膜浸潤を認めた胸腺腫の R0 切除例では、術後 RT を考慮することができる（NCCN 胸腺腫・胸腺癌ガイドラインの「術後治療および術後管理」を参照）^{97,101,114-116}。III 期（周辺臓器への顕微鏡的浸潤を認める）の胸腺腫については、再発リスクが高いことから、術後照射が推奨される¹¹⁷⁻¹²⁰。II 期の胸腺腫については、術後照射は有益とならないことを示唆するデータがある^{41,96,97,115,121}。この状況では術後化学療法にも有益性は認められない^{122,123}。

胸腺腫の局所進行例には、導入化学療法を施行してから手術に向けた評価を行うことが推奨され、原発巣および孤在性転移巣の外科的切除後には術後 RT を考慮することができる（NCCN 胸腺腫・胸腺癌ガイドラインの「術後治療および術後管理」を参照）^{124,125}。単発転移または同側胸膜転移を伴う場合の選択肢としては、導入化学療法や手術などがある。どちらの状況でも、切除不能例には RT と化学療法の併用（または RT 単独）が推奨される。考えられる転移の状況が非常に多彩であることから、転移病変に対する RT の線量を具体的に規定したレジメンを示すことは困難である。限局的な転移巣には体幹部定位放射線治療（SBRT）が適切となりうるのに対し、大きな転移巣に対しては従来の分割法が適切である。緩和療法においては、治療目的に応じて、緩和療法の典型的な線量（単回照射で 8Gy、5 回分割で計 20Gy、10 回分割で計 30Gy）を用いてもよい。ただし、RT の線量は、より持続的な局所制御を得るために根治的線量まで増量することも可能である。胸腺腫は転移性となっ

た場合も比較的長期の自然経過を有することから、腫瘍量が限られた転移巣には高度原体照射法が適切となる場合がある。

転移例には化学療法が推奨される（NCCN 胸腺腫・胸腺癌ガイドラインの「胸腺悪性腫瘍に対する化学療法原則」を参照）^{97,124,126-138}。この NCCN 診療アルゴリズムでは 6 つの多剤併用レジメンを提示しているが、シスプラチン/ドキソルビシンをベースとしたレジメンが最善の成績をもたらすようであり、当委員会はシスプラチン/ドキソルビシン/シクロホスファミドが胸腺腫に対する第一選択のレジメンであろうと考えている^{41,139-141}。ただし、強力なレジメンに耐えられない患者には、アントラサイクリン系薬剤を含まないレジメン（例えば、シスプラチン/エトポシド [場合によりイホスファミドを追加]、カルボプラチン/パクリタキセル）が有用かもしれない^{141,142}。また初回評価で切除不能と判定された胸腺悪性腫瘍には、まず導入療法を行ってから手術を施行するアプローチが有用かもしれない^{80,124,143,144}。

胸腺腫の切除可能例に対する初回治療後の再発に対するサーベイランスについては、胸部 CT を最初の 2 年間は 6 ヶ月毎に、その後は胸腺腫では 10 年間にわたり 1 年毎に施行すべきであるという見解で当委員会は合意を得ている³¹。胸腺腫の再発リスクを考慮すれば、サーベイランスは少なくとも 10 年以上は継続すべきである。しかしながら、胸腺腫患者に対するサーベイランスの期間、頻度および画像検査の種類は、既報の研究においては確立されていない。胸腺腫患者では二次癌の発生リスクも高いが、推奨すべき特定のスクリーニング検査法は存在しない^{3,145}。

胸腺腫に対する二次治療での全身療法の選択肢としては、ペメトレキセド、エベロリムス、パクリタキセル、オクトレオチド（徐放製剤 [LAR]）単独またはプレドニゾンとの併用、ゲムシタビン、フルオロウラシル（5-FU）、エトポシド、イホスファミドなどが挙げられる^{127,128,141,146-152}。しか

しながら、いずれについてもランダム化試験での評価は行われていない。当委員会は、ペメトレキセドおよびパクリタキセルは胸腺腫に対する二次治療として他の薬剤より有効性が高いと考えている（NCCN Evidence Blocks for Thymomas and Thymic Carcinomas を参照 [www.NCCN.org で入手可能]）。オクトレオチドは、オクトレオチドシンチグラフィーで陽性となるかカルチノイド症候群の症状が認められる胸腺腫患者において有用となる可能性がある。c-Kit 変異が認められないことから、胸腺腫患者にはスニチニブは推奨されない¹⁵³。再発した局所進行例、単発転移例および同側転移例では、手術が選択肢の1つとなる¹⁵⁴。

胸腺癌

胸腺癌は、まれではあるが進行の速い腫瘍であり、所属リンパ節や胸腔外に転移することが多く、そのため胸腺腫よりも予後不良である^{5,8,11,12,16,78,79,155-157}。胸腺癌の生存率は病期（I～II期：91%、III～IV期：31%）および切除の可能性（切除の完全性を含む）に応じて異なる¹⁰。胸腺癌は、悪性を示唆する組織学的特徴を示すこと、ならびに免疫組織化学的特徴や遺伝学的特徴が異なることから、胸腺腫との鑑別が可能である^{2,15,74}。大半が扁平上皮癌および未分化癌である。ただし、組織像が胸腺癌と類似する肺原発悪性腫瘍の胸腺転移との鑑別も行うべきである^{153,158}。胸腺癌では心嚢水貯留や胸水貯留がみられる場合が多い。正岡分類と AJCC の TNM 病期分類は、胸腺癌の病期分類にも用いることができる（NCCN 胸腺腫・胸腺癌ガイドラインの表 1 および表 2 を参照）^{56,159,160}。

胸腺癌は胸腺腫と臨床経過が異なることに留意すべきである^{74,126}。胸腺腫とは異なり、胸腺癌患者では腫瘍随伴症候群（重症筋無力症を含む）は非常にまれである¹¹¹。重症筋無力症が診断された場合は、胸腺癌の診断を再検討すべきであり、実際には胸腺腫である可能性

がある¹⁰。単一施設の欧米人集団を対象とした評価によると、胸腺腫（主に成人に発生する）とは対照的に、胸腺癌は幅広い年齢範囲（青年を含む）で発生しており、大半が白人で発生している¹⁰。

胸腺腫の場合と同様に、胸腺癌の完全切除例では不完全切除例や切除不能例よりも長い生存期間が得られる^{78,80,161}。R0 切除例の 5 年生存率は約 60%である¹⁰。したがって、管理方針は切除の程度に依存する。胸腺癌患者では再発リスクが高いことから、局所制御率を最大限高めるための術後照射が推奨される¹⁰。胸腺癌の切除例における術後管理には、切除の完全性に依拠して RT と化学療法の併用（または RT 単独）が含まれる（NCCN 胸腺腫・胸腺癌ガイドラインの「術後治療および術後管理」を参照）^{10,78,79,101,121,162,163}。早期胸腺癌には術後補助療法は必要でない可能性が最近の研究から示唆されている¹⁶⁴。胸腺癌の切除不能例および転移例には、化学療法と RT の併用（または化学療法単独）が推奨される（NCCN 胸腺腫・胸腺癌ガイドラインの「胸腺悪性腫瘍に対する化学療法の原則」と「放射線療法の原則」も参照）¹⁴⁰。

切除不能胸腺癌に対しては 60～70Gy の根治的線量が推奨される。術後補助療法での線量としては、切除断端が陰性の場合と切除縁が腫瘍に近接していた場合には 45～50Gy、断端部の顕微鏡的浸潤が陽性の場合には 54Gy が推奨される（NCCN 胸腺腫・胸腺癌ガイドラインの「放射線療法の原則」を参照）^{101,102,111}。一方、腫瘍の肉眼的残存が認められる症例での総線量としては、60Gy 以上（1.8～2Gy/1 回/1 日）が推奨される^{112,113}。被膜浸潤を認める胸腺癌の R0 切除例では、術後 RT を考慮することができる（NCCN 胸腺腫・胸腺癌ガイドラインの「術後治療および術後管理」を参照）^{97,101,114}。

¹¹⁶。I期胸腺癌の完全切除例（R0）には、術後補助療法は推奨されない^{41,96,97}。

残念ながら胸腺癌の化学療法に対する反応は不良であるが、使用するレジメンとしては、臨床試験の胸腺癌患者で最も高い奏効率が得られていることから、カルボプラチン/パクリタキセルが推奨される^{137,142,165-174}。シスプラチン/ドキシソルビシン/ビンクリスチン/シクロホスファミド（ADOC）レジメンも有効であることが示唆されているが、カルボプラチン/パクリタキセルと比べて毒性が強い¹⁷²。局所進行例には、導入化学療法を施行してから手術に向けた評価を行うことが推奨され、原発巣および孤在性転移巣の外科的切除後には術後 RT を考慮することができる（NCCN 胸腺腫・胸腺癌ガイドラインの「術後治療および術後管理」を参照）¹⁰。切除不能例には RT と化学療法の併用（または RT 単独）が推奨される。単発転移または同側胸膜転移を伴う場合の選択肢としては、導入化学療法や手術などがある。

切除可能例に対する初回治療後の再発に対するサーベイランスについては、胸部 CT を最初の 2 年間は 6 カ月毎に、その後は胸腺癌では 5 年間にわたり 1 年毎に施行すべきであるという見解で当委員会は合意を得ている³¹。しかしながら、胸腺癌に対するサーベイランスの期間、頻度および画像検査の種類は、既報の研究においては確立されていない。胸腺癌に対する二次化学療法について検討したデータは不十分である¹²⁷。胸腺癌に対する二次治療での全身療法の選択肢としては、スニチニブ、ペメトレキセド、エベロリムス、パクリタキセル、オクトレオチド（LAR）単剤またはプレドニゾンとの併用、ゲムシタビン、5-FU、エトポシド、イホスファミドなどが挙げられる（NCCN 胸腺腫・胸腺癌ガイドラインの「胸腺癌に対する化学療法の原則」を参照）¹²⁸。ただし、当委員会は、これらの二次治療用の薬剤の胸腺癌に対する有効性はあまり高くないという見解を投票で決定した

（NCCN Evidence Blocks for Thymomas and Thymic Carcinomas を参照）。*c-Kit* 遺伝子の突然変異を有する患者には分子標的療法（例えばスニチニブ）が有用となりうるが、胸腺癌に *c-Kit* 変異が認められることはまれである（10%未満）^{82,128,147,175-179}。なお胸腺腫患者には *c-Kit* 変異は認められない¹⁵³。S-1（フルオロウラシルの経口剤）は胸腺癌患者で活性を示すようである^{180,181}。ペムブロリズマブは胸腺癌の二次治療として活性（奏効率は 22.5%）を示すが、重度の免疫関連有害事象が高頻度でみられる¹⁸²。

要約

本 NCCN 腫瘍学臨床診療ガイドライン（NCCN ガイドライン®）では、胸腺腫および胸腺癌に焦点を合わせ、これらの縦隔腫瘍に対する評価、治療および管理について概説する。アルゴリズムの「ガイドライン更新の要約」の項には、2018 年の改訂で加えられた新たな変更点が簡潔に記載されており、それらの変更点は改訂を経た本考察の本文中により詳細に記載されているほか、最近公開された参考文献が追加された。いくつかの病期分類が存在するが、胸腺腫および胸腺癌に対しては、正岡分類が最も広く受け入れられている（NCCN 胸腺腫・胸腺癌ガイドラインの表 1 を参照）^{9,11,56-62}。胸腺腫および胸腺癌の新しい病期分類は ITMIG と IASLC の協同の成果に基づくものであり、この病期分類は胸腺癌悪性腫瘍に対する AJCC Cancer Staging Manual（第 8 版）の新たな病期分類（2018 年 1 月 1 日に発効）の基礎として採用された（NCCN 胸腺腫・胸腺癌ガイドラインの表 2 を参照）。臨床医には、正岡分類と AJCC TNM 病期分類の両方を使用することが有用と感ぜられるであろう。

2018 年の更新に際して当 NCCN 委員会は、正確な RT のガイドとするための手術用クリップの留置について新たな推奨を追加したほか、転移例に対する RT のレジメンについても簡潔に考察した。緩和療法に

においては、治療目的に応じて、緩和療法用の典型的な線量（単回照射で 8Gy、5 回分割で計 20Gy、10 回分割で計 30Gy）を用いてもよい。ただし、RT の線量は、より持続的な局所制御を得るために根治的線量まで増量することも可能である。胸腺腫は遠隔転移を起こした場合も自然経過が比較的長いことから、腫瘍量が限られた転移巣には高度原体照射法が適切となる場合がある。

参考文献

1. Marx A, Chan JK, Coindre JM, et al. The 2015 World Health Organization classification of tumors of the thymus: continuity and changes. *J Thorac Oncol* 2015;10:1383-1395. Available at: <http://www.ncbi.nlm.nih.gov/pubmed/26295375>.
2. Travis WD, Brambilla E, Burke AP, et al. WHO Classification of Tumours of the Lung, Pleura, Thymus and Heart. Fourth edition. WHO Classification of Tumours. Volume 7. Vol. 7: World Health Organization; 2015.
3. Engels EA. Epidemiology of thymoma and associated malignancies. *J Thorac Oncol* 2010;5:S260-265. Available at: <http://www.ncbi.nlm.nih.gov/pubmed/20859116>.
4. Proceedings of the First International Conference on Thymic Malignancies. August 20-21, 2009. Bethesda, Maryland, USA. *J Thorac Oncol* 2010;5:S259-370. Available at: <http://www.ncbi.nlm.nih.gov/pubmed/21275152>.
5. Strollo DC, Rosado de Christenson ML, Jett JR. Primary mediastinal tumors. Part 1: tumors of the anterior mediastinum. *Chest* 1997;112:511-522. Available at: <http://www.ncbi.nlm.nih.gov/pubmed/9266892>.
6. Engels EA, Pfeiffer RM. Malignant thymoma in the United States: demographic patterns in incidence and associations with subsequent malignancies. *Int J Cancer* 2003;105:546-551. Available at: <http://www.ncbi.nlm.nih.gov/pubmed/12712448>.
7. Zhao Y, Shi J, Fan L, et al. Surgical treatment of thymoma: an 11-year experience with 761 patients. *Eur J Cardiothorac Surg* 2016;49:1144-1149. Available at: <http://www.ncbi.nlm.nih.gov/pubmed/26324679>.
8. Huang J, Rizk NP, Travis WD, et al. Comparison of patterns of relapse in thymic carcinoma and thymoma. *J Thorac Cardiovasc Surg* 2009;138:26-31. Available at: <http://www.ncbi.nlm.nih.gov/pubmed/19577051>.
9. Masaoka A. Staging system of thymoma. *J Thorac Oncol* 2010;5:S304-312. Available at: <http://www.ncbi.nlm.nih.gov/pubmed/20859124>.
10. Litvak AM, Woo K, Hayes S, et al. Clinical characteristics and outcomes for patients with thymic carcinoma: evaluation of Masaoka staging. *J Thorac Oncol* 2014;9:1810-1815. Available at: <http://www.ncbi.nlm.nih.gov/pubmed/25393794>.
11. Kondo K, Monden Y. Therapy for thymic epithelial tumors: a clinical study of 1,320 patients from Japan. *Ann Thorac Surg* 2003;76:878-884; discussion 884-875. Available at: <http://www.ncbi.nlm.nih.gov/pubmed/12963221>.
12. Eng TY, Fuller CD, Jagirdar J, et al. Thymic carcinoma: state of the art review. *Int J Radiat Oncol Biol Phys* 2004;59:654-664. Available at: <http://www.ncbi.nlm.nih.gov/pubmed/15183468>.
13. den Bakker MA, Marx A, Mukai K, Strobel P. Mesenchymal tumours of the mediastinum--part I. *Virchows Arch* 2015;467:487-500. Available at: <http://www.ncbi.nlm.nih.gov/pubmed/26358059>.
14. Araki T, Nishino M, Gao W, et al. Anterior mediastinal masses in the Framingham Heart Study: prevalence and CT image characteristics. *Eur J Radiol Open* 2015;2:26-31. Available at: <http://www.ncbi.nlm.nih.gov/pubmed/25705709>.
15. Marchevsky A, Marx A, Strobel P, et al. Policies and reporting guidelines for small biopsy specimens of mediastinal masses. *J Thorac Oncol* 2011;6:S1724-1729. Available at: <http://www.ncbi.nlm.nih.gov/pubmed/21847054>.
16. Strollo DC, Rosado-de-Christenson ML, Jett JR. Primary mediastinal tumors: part II. Tumors of the middle and posterior mediastinum. *Chest* 1997;112:1344-1357. Available at: <http://www.ncbi.nlm.nih.gov/pubmed/9367479>.

17. Rashid OM, Cassano AD, Takabe K. Thymic neoplasm: a rare disease with a complex clinical presentation. *J Thorac Dis* 2013;5:173-183. Available at: <http://www.ncbi.nlm.nih.gov/pubmed/23585946>.
18. Detterbeck FC, Parsons AM. Management of stage I and II thymoma. *Thorac Surg Clin* 2011;21:59-67, vi-vii. Available at: <http://www.ncbi.nlm.nih.gov/pubmed/21070987>.
19. Detterbeck FC, Zeeshan A. Thymoma: current diagnosis and treatment. *Chin Med J (Engl)* 2013;126:2186-2191. Available at: <http://www.ncbi.nlm.nih.gov/pubmed/23769581>.
20. Barth TFE, Leithäuser F, Joos S, et al. Mediastinal (thymic) large B-cell lymphoma: where do we stand? *Lancet Oncol* 2002;3:229-234. Available at: <http://www.ncbi.nlm.nih.gov/pubmed/12067685>.
21. Ferolla P, Falchetti A, Filosso P, et al. Thymic neuroendocrine carcinoma (carcinoid) in multiple endocrine neoplasia type 1 syndrome: the Italian series. *J Clin Endocrinol Metab* 2005;90:2603-2609. Available at: <http://www.ncbi.nlm.nih.gov/pubmed/15713725>.
22. Teh BT. Thymic carcinoids in multiple endocrine neoplasia type 1. *J Intern Med* 1998;243:501-504. Available at: <http://www.ncbi.nlm.nih.gov/pubmed/9681849>.
23. Moran CA, Suster S. Primary germ cell tumors of the mediastinum: I. Analysis of 322 cases with special emphasis on teratomatous lesions and a proposal for histopathologic classification and clinical staging. *Cancer* 1997;80:681-690. Available at: <http://www.ncbi.nlm.nih.gov/pubmed/9264351>.
24. McKenney JK, Heerema-McKenney A, Rouse RV. Extragonadal germ cell tumors: a review with emphasis on pathologic features, clinical prognostic variables, and differential diagnostic considerations. *Adv Anat Pathol* 2007;14:69-92. Available at: <http://www.ncbi.nlm.nih.gov/pubmed/17471115>.
25. Aberle DR, Adams AM, Berg CD, et al. Reduced lung-cancer mortality with low-dose computed tomographic screening. *N Engl J Med* 2011;365:395-409. Available at: <http://www.ncbi.nlm.nih.gov/pubmed/21714641>.
26. Carter BW, Benveniste MF, Madan R, et al. ITMIG classification of mediastinal compartments and multidisciplinary approach to mediastinal masses. *Radiographics* 2017;37:413-436. Available at: <https://www.ncbi.nlm.nih.gov/pubmed/28129068>.
27. Priola AM, Priola SM. Imaging of thymus in myasthenia gravis: from thymic hyperplasia to thymic tumor. *Clin Radiol* 2014;69:e230-245. Available at: <http://www.ncbi.nlm.nih.gov/pubmed/24581970>.
28. Tomiyama N, Honda O, Tsubamoto M, et al. Anterior mediastinal tumors: diagnostic accuracy of CT and MRI. *Eur J Radiol* 2009;69:280-288. Available at: <http://www.ncbi.nlm.nih.gov/pubmed/18023547>.
29. Benveniste MF, Rosado-de-Christenson ML, Sabloff BS, et al. Role of imaging in the diagnosis, staging, and treatment of thymoma. *Radiographics* 2011;31:1847-1861; discussion 1861-1843. Available at: <http://www.ncbi.nlm.nih.gov/pubmed/22084174>.
30. Marom EM. Advances in thymoma imaging. *J Thorac Imaging* 2013;28:69-80; quiz 81-63. Available at: <http://www.ncbi.nlm.nih.gov/pubmed/23422781>.
31. Marom EM. Imaging thymoma. *J Thorac Oncol* 2010;5:S296-303. Available at: <http://www.ncbi.nlm.nih.gov/pubmed/20859123>.
32. Rosado-de-Christenson ML, Strollo DC, Marom EM. Imaging of thymic epithelial neoplasms. *Hematol Oncol Clin North Am* 2008;22:409-431. Available at: <http://www.ncbi.nlm.nih.gov/pubmed/18514124>.
33. Sadohara J, Fujimoto K, Muller NL, et al. Thymic epithelial tumors: comparison of CT and MR imaging findings of low-risk thymomas, high-risk thymomas, and thymic carcinomas. *Eur J Radiol*

2006;60:70-79. Available at:

<http://www.ncbi.nlm.nih.gov/pubmed/16766154>.

34. Quint LE, Reddy RM, Lin J, et al. Imaging in thoracic oncology: case studies from Multidisciplinary Thoracic Tumor Board: (part 2 of 2 part series). Cancer Imaging 2013;13:440-447. Available at:

<http://www.ncbi.nlm.nih.gov/pubmed/24325879>.

35. Marom EM, Rosado-de-Christenson ML, Bruzzi JF, et al. Standard report terms for chest computed tomography reports of anterior mediastinal masses suspicious for thymoma. J Thorac Oncol 2011;6:S1717-1723. Available at:

<http://www.ncbi.nlm.nih.gov/pubmed/21847053>.

36. Treglia G, Sadeghi R, Giovanella L, et al. Is (18)F-FDG PET useful in predicting the WHO grade of malignancy in thymic epithelial tumors? A meta-analysis. Lung Cancer 2014;86:5-13. Available at:

<http://www.ncbi.nlm.nih.gov/pubmed/25175317>.

37. Sung YM, Lee KS, Kim BT, et al. 18F-FDG PET/CT of thymic epithelial tumors: usefulness for distinguishing and staging tumor subgroups. J Nucl Med 2006;47:1628-1634. Available at:

<http://www.ncbi.nlm.nih.gov/pubmed/17015898>.

38. Marx A, Strobel P, Badve SS, et al. ITMIG consensus statement on the use of the WHO histological classification of thymoma and thymic carcinoma: refined definitions, histological criteria, and reporting. J Thorac Oncol 2014;9:596-611. Available at:

<http://www.ncbi.nlm.nih.gov/pubmed/24722150>.

39. Basse C, Thureau S, Bota S, et al. Multidisciplinary tumor board decision making for postoperative radiotherapy in thymic epithelial tumors: insights from the RYTHMIC prospective cohort. J Thorac Oncol 2017;12:1715-1722. Available at:

<https://www.ncbi.nlm.nih.gov/pubmed/28774861>.

40. Ruffini E, Van Raemdonck D, Detterbeck F, et al. Management of thymic tumors: a survey of current practice among members of the European Society of Thoracic Surgeons. J Thorac Oncol

2011;6:614-623. Available at:

<http://www.ncbi.nlm.nih.gov/pubmed/21266921>.

41. Kondo K. Optimal therapy for thymoma. J Med Invest 2008;55:17-28. Available at:

<http://www.ncbi.nlm.nih.gov/pubmed/18319541>.

42. Detterbeck FC, Parsons AM. Thymic tumors. Ann Thorac Surg 2004;77:1860-1869. Available at:

<http://www.ncbi.nlm.nih.gov/pubmed/15111216>.

43. Wright CD. Stage IVA thymoma: patterns of spread and surgical management. Thorac Surg Clin 2011;21:93-97, vii. Available at:

<http://www.ncbi.nlm.nih.gov/pubmed/21070990>.

44. Wright CD. Extended resections for thymic malignancies. J Thorac Oncol 2010;5:S344-347. Available at:

<http://www.ncbi.nlm.nih.gov/pubmed/20859130>.

45. Huang J, Rizk NP, Travis WD, et al. Feasibility of multimodality therapy including extended resections in stage IVA thymoma. J Thorac Cardiovasc Surg 2007;134:1477-1483; discussion 1483-1474. Available at:

<http://www.ncbi.nlm.nih.gov/pubmed/18023668>.

46. Dacic S, Beasley MB, Berman M, et al. Protocol for the examination of specimens from patients with thymic tumors: College of American Pathologists; 2017. Available at: www.cap.org/cancerprotocols.

47. Xie A, Tjahjono R, Phan K, Yan TD. Video-assisted thoracoscopic surgery versus open thymectomy for thymoma: a systematic review. Ann Cardiothorac Surg 2015;4:495-508. Available at:

<http://www.ncbi.nlm.nih.gov/pubmed/26693145>.

48. Chao YK, Liu YH, Hsieh MJ, et al. Long-term outcomes after thoracoscopic resection of stage I and II thymoma: a propensity-matched study. Ann Surg Oncol 2015;22:1371-1376. Available at:

<http://www.ncbi.nlm.nih.gov/pubmed/25256127>.

49. Liu TJ, Lin MW, Hsieh MS, et al. Video-assisted thoracoscopic surgical thymectomy to treat early thymoma: a comparison with the conventional transsternal approach. *Ann Surg Oncol* 2014;21:322-328. Available at: <http://www.ncbi.nlm.nih.gov/pubmed/23982255>.

50. Pennathur A, Qureshi I, Schuchert MJ, et al. Comparison of surgical techniques for early-stage thymoma: feasibility of minimally invasive thymectomy and comparison with open resection. *J Thorac Cardiovasc Surg* 2011;141:694-701. Available at: <http://www.ncbi.nlm.nih.gov/pubmed/21255798>.

51. Ye B, Tantai JC, Ge XX, et al. Surgical techniques for early-stage thymoma: video-assisted thoracoscopic thymectomy versus transsternal thymectomy. *J Thorac Cardiovasc Surg* 2014;147:1599-1603. Available at: <http://www.ncbi.nlm.nih.gov/pubmed/24290709>.

52. Sakamaki Y, Oda T, Kanazawa G, et al. Intermediate-term oncologic outcomes after video-assisted thoracoscopic thymectomy for early-stage thymoma. *J Thorac Cardiovasc Surg* 2014;148:1230-1237 e1231. Available at: <http://www.ncbi.nlm.nih.gov/pubmed/24560416>.

53. Manoly I, Whistance RN, Sreekumar R, et al. Early and mid-term outcomes of trans-sternal and video-assisted thoracoscopic surgery for thymoma. *Eur J Cardiothorac Surg* 2014;45:e187-193. Available at: <http://www.ncbi.nlm.nih.gov/pubmed/24616388>.

54. Agatsuma H, Yoshida K, Yoshino I, et al. Video-assisted thoracic surgery thymectomy versus sternotomy thymectomy in patients with thymoma. *Ann Thorac Surg* 2017;104:1047-1053. Available at: <https://www.ncbi.nlm.nih.gov/pubmed/28619540>.

55. Yang Y, Dong J, Huang Y. Thoracoscopic thymectomy versus open thymectomy for the treatment of thymoma: A meta-analysis. *Eur J Surg Oncol* 2016;42:1720-1728. Available at: <https://www.ncbi.nlm.nih.gov/pubmed/27139936>.

56. Detterbeck FC, Nicholson AG, Kondo K, et al. The Masaoka-Koga stage classification for thymic malignancies: clarification and definition

of terms. *J Thorac Oncol* 2011;6:S1710-1716. Available at: <http://www.ncbi.nlm.nih.gov/pubmed/21847052>.

57. Huang J, Detterbeck FC, Wang Z, Loehrer PJ, Sr. Standard outcome measures for thymic malignancies. *J Thorac Oncol* 2011;6:S1691-1697. Available at: <http://www.ncbi.nlm.nih.gov/pubmed/21847049>.

58. Moran CA, Walsh G, Suster S, Kaiser L. Thymomas II: a clinicopathologic correlation of 250 cases with a proposed staging system with emphasis on pathologic assessment. *Am J Clin Pathol* 2012;137:451-461. Available at: <http://www.ncbi.nlm.nih.gov/pubmed/22338058>.

59. Kondo K. Tumor-node metastasis staging system for thymic epithelial tumors. *J Thorac Oncol* 2010;5:S352-356. Available at: <http://www.ncbi.nlm.nih.gov/pubmed/20859132>.

60. Lee HS, Kim ST, Lee J, et al. A single institutional experience of thymic epithelial tumours over 11 years: clinical features and outcome and implications for future management. *Br J Cancer* 2007;97:22-28. Available at: <http://www.ncbi.nlm.nih.gov/pubmed/17592498>.

61. Masaoka A, Monden Y, Nakahara K, Tanioka T. Follow-up study of thymomas with special reference to their clinical stages. *Cancer* 1981;48:2485-2492. Available at: <http://www.ncbi.nlm.nih.gov/pubmed/7296496>.

62. Wright CD. Management of thymomas. *Crit Rev Oncol Hematol* 2008;65:109-120. Available at: <http://www.ncbi.nlm.nih.gov/pubmed/17570676>.

63. Meurgey A, Girard N, Merveilleux du Vignaux C, et al. Assessment of the ITMIG statement on the WHO histological classification and of the eighth TNM staging of thymic epithelial tumors of a series of 188 thymic epithelial tumors. *J Thorac Oncol* 2017;12:1571-1581. Available at: <https://www.ncbi.nlm.nih.gov/pubmed/28694035>.

64. Carter BW, Benveniste MF, Madan R, et al. IASLC/ITMIG staging system and lymph node map for thymic epithelial neoplasms. *Radiographics* 2017;37:758-776. Available at: <https://www.ncbi.nlm.nih.gov/pubmed/28493800>.
65. Detterbeck FC, Stratton K, Giroux D, et al. The IASLC/ITMIG Thymic Epithelial Tumors Staging Project: proposal for an evidence-based stage classification system for the forthcoming (8th) edition of the TNM classification of malignant tumors. *J Thorac Oncol* 2014;9:S65-72. Available at: <http://www.ncbi.nlm.nih.gov/pubmed/25396314>.
66. Roden AC, Yi ES, Jenkins SM, et al. Reproducibility of 3 histologic classifications and 3 staging systems for thymic epithelial neoplasms and its effect on prognosis. *Am J Surg Pathol* 2015;39:427-441. Available at: <http://www.ncbi.nlm.nih.gov/pubmed/25634747>.
67. Fukui T, Fukumoto K, Okasaka T, et al. Clinical evaluation of a new tumour-node-metastasis staging system for thymic malignancies proposed by the International Association for the Study of Lung Cancer Staging and Prognostic Factors Committee and the International Thymic Malignancy Interest Group. *Eur J Cardiothorac Surg* 2016;49:574-579. Available at: <http://www.ncbi.nlm.nih.gov/pubmed/26547095>.
68. Bhora FY, Chen DJ, Detterbeck FC, et al. The ITMIG/IASLC Thymic Epithelial Tumors Staging Project: a proposed lymph node map for thymic epithelial tumors in the forthcoming 8th edition of the TNM classification of malignant tumors. *J Thorac Oncol* 2014;9:S88-96. Available at: <http://www.ncbi.nlm.nih.gov/pubmed/25396317>.
69. Amin MB, Edge SB, Greene FL, et al. *AJCC Cancer Staging Manual*, 8th edition: Springer International Publishing; 2017:1-1032.
70. Lewis JE, Wick MR, Scheithauer BW, et al. Thymoma. A clinicopathologic review. *Cancer* 1987;60:2727-2743. Available at: <http://www.ncbi.nlm.nih.gov/pubmed/3677008>.
71. Park HS, Shin DM, Lee JS, et al. Thymoma. A retrospective study of 87 cases. *Cancer* 1994;73:2491-2498. Available at: <http://www.ncbi.nlm.nih.gov/pubmed/8174044>.
72. Kondo K, Yoshizawa K, Tsuyuguchi M, et al. WHO histologic classification is a prognostic indicator in thymoma. *Ann Thorac Surg* 2004;77:1183-1188. Available at: <http://www.ncbi.nlm.nih.gov/pubmed/15063231>.
73. Moran CA, Weissferdt A, Kalhor N, et al. Thymomas I: a clinicopathologic correlation of 250 cases with emphasis on the World Health Organization schema. *Am J Clin Pathol* 2012;137:444-450. Available at: <http://www.ncbi.nlm.nih.gov/pubmed/22338057>.
74. Marx A, Rieker R, Toker A, et al. Thymic carcinoma: is it a separate entity? From molecular to clinical evidence. *Thorac Surg Clin* 2011;21:25-31 v-vi. Available at: <http://www.ncbi.nlm.nih.gov/pubmed/21070984>.
75. Ruffini E, Detterbeck F, Van Raemdonck D, et al. Tumours of the thymus: a cohort study of prognostic factors from the European Society of Thoracic Surgeons database. *Eur J Cardiothorac Surg* 2014;46:361-368. Available at: <http://www.ncbi.nlm.nih.gov/pubmed/24482389>.
76. Margaritora S, Cesario A, Cusumano G, et al. Thirty-five-year follow-up analysis of clinical and pathologic outcomes of thymoma surgery. *Ann Thorac Surg* 2010;89:245-252; discussion 252. Available at: <http://www.ncbi.nlm.nih.gov/pubmed/20103246>.
77. Regnard JF, Magdeleinat P, Dromer C, et al. Prognostic factors and long-term results after thymoma resection: a series of 307 patients. *J Thorac Cardiovasc Surg* 1996;112:376-384. Available at: <http://www.ncbi.nlm.nih.gov/pubmed/8751506>.
78. Yano M, Sasaki H, Yokoyama T, et al. Thymic carcinoma: 30 cases at a single institution. *J Thorac Oncol* 2008;3:265-269. Available at: <http://www.ncbi.nlm.nih.gov/pubmed/18317069>.

79. Ogawa K, Toita T, Uno T, et al. Treatment and prognosis of thymic carcinoma: a retrospective analysis of 40 cases. *Cancer* 2002;94:3115-3119. Available at: <http://www.ncbi.nlm.nih.gov/pubmed/12115342>.
80. Okereke IC, Kesler KA, Freeman RK, et al. Thymic carcinoma: outcomes after surgical resection. *Ann Thorac Surg* 2012;93:1668-1672; discussion 1672-1663. Available at: <http://www.ncbi.nlm.nih.gov/pubmed/22421590>.
81. Yamada Y, Yoshino I, Nakajima J, et al. Surgical outcomes of patients with stage III thymoma in the Japanese nationwide database. *Ann Thorac Surg* 2015;100:961-967. Available at: <http://www.ncbi.nlm.nih.gov/pubmed/26163354>.
82. Kelly RJ, Petrini I, Rajan A, et al. Thymic malignancies: from clinical management to targeted therapies. *J Clin Oncol* 2011;29:4820-4827. Available at: <http://www.ncbi.nlm.nih.gov/pubmed/22105817>.
83. Bernard C, Frih H, Pasquet F, et al. Thymoma associated with autoimmune diseases: 85 cases and literature review. *Autoimmun Rev* 2016;15:82-92. Available at: <http://www.ncbi.nlm.nih.gov/pubmed/26408958>.
84. Gilhus NE, Owe JF, Hoff JM, et al. Myasthenia gravis: a review of available treatment approaches. *Autoimmune Dis* 2011;2011:847393. Available at: <http://www.ncbi.nlm.nih.gov/pubmed/22007295>.
85. Mehran R, Ghosh R, Maziak D, et al. Surgical treatment of thymoma. *Can J Surg* 2002;45:25-30. Available at: <http://www.ncbi.nlm.nih.gov/pubmed/11837917>.
86. Autoantibodies to acetylcholine receptors in myasthenia gravis. *N Engl J Med* 1983;308:402-403. Available at: <http://www.ncbi.nlm.nih.gov/pubmed/6823248>.
87. Howard FM, Lennon VA, Finley J, et al. Clinical correlations of antibodies that bind, block, or modulate human acetylcholine receptors in myasthenia gravis. *Ann N Y Acad Sci* 1987;505:526-538. Available at: <http://www.ncbi.nlm.nih.gov/pubmed/3479935>.
88. Benveniste MF, Korst RJ, Rajan A, et al. A practical guide from the International Thymic Malignancy Interest Group (ITMIG) regarding the radiographic assessment of treatment response of thymic epithelial tumors using modified RECIST criteria. *J Thorac Oncol* 2014;9:S119-124. Available at: <http://www.ncbi.nlm.nih.gov/pubmed/25396308>.
89. Hwang Y, Park IK, Park S, et al. Lymph node dissection in thymic malignancies: implication of the ITMIG lymph node map, TNM stage classification, and recommendations. *J Thorac Oncol* 2016;11:108-114. Available at: <http://www.ncbi.nlm.nih.gov/pubmed/26762745>.
90. Bretti S, Berruti A, Loddo C, et al. Multimodal management of stages III-IVa malignant thymoma. *Lung Cancer* 2004;44:69-77. Available at: <https://www.ncbi.nlm.nih.gov/pubmed/15013585>.
91. Ried M, Potzger T, Sziklavari Z, et al. Extended surgical resections of advanced thymoma Masaoka stages III and IVa facilitate outcome. *Thorac Cardiovasc Surg* 2014;62:161-168. Available at: <http://www.ncbi.nlm.nih.gov/pubmed/23775415>.
92. Detterbeck F, Youssef S, Ruffini E, Okumura M. A review of prognostic factors in thymic malignancies. *J Thorac Oncol* 2011;6:S1698-1704. Available at: <http://www.ncbi.nlm.nih.gov/pubmed/21847050>.
93. Murakawa T, Nakajima J, Kohno T, et al. Results from surgical treatment for thymoma. 43 years of experience. *Jpn J Thorac Cardiovasc Surg* 2000;48:89-95. Available at: <http://www.ncbi.nlm.nih.gov/pubmed/10769987>.
94. Wakely PE, Jr. Fine needle aspiration in the diagnosis of thymic epithelial neoplasms. *Hematol Oncol Clin North Am* 2008;22:433-442. Available at: <http://www.ncbi.nlm.nih.gov/pubmed/18514125>.

95. Detterbeck FC, Moran C, Huang J, et al. Which way is up? Policies and procedures for surgeons and pathologists regarding resection specimens of thymic malignancy. *J Thorac Oncol* 2011;6:S1730-1738. Available at: <http://www.ncbi.nlm.nih.gov/pubmed/21847055>.
96. Utsumi T, Shiono H, Kadota Y, et al. Postoperative radiation therapy after complete resection of thymoma has little impact on survival. *Cancer* 2009;115:5413-5420. Available at: <http://www.ncbi.nlm.nih.gov/pubmed/19685527>.
97. Korst RJ, Kansler AL, Christos PJ, Mandal S. Adjuvant radiotherapy for thymic epithelial tumors: a systematic review and meta-analysis. *Ann Thorac Surg* 2009;87:1641-1647. Available at: <http://www.ncbi.nlm.nih.gov/pubmed/19379938>.
98. Hamaji M, Shah RM, Ali SO, et al. A meta-analysis of postoperative radiotherapy for thymic carcinoma. *Ann Thorac Surg* 2017;103:1668-1675. Available at: <https://www.ncbi.nlm.nih.gov/pubmed/28366466>.
99. Forquer JA, Rong N, Fakiris AJ, et al. Postoperative radiotherapy after surgical resection of thymoma: differing roles in localized and regional disease. *Int J Radiat Oncol Biol Phys* 2010;76:440-445. Available at: <http://www.ncbi.nlm.nih.gov/pubmed/19427738>.
100. Ruffini E, Mancuso M, Oliaro A, et al. Recurrence of thymoma: analysis of clinicopathologic features, treatment, and outcome. *J Thorac Cardiovasc Surg* 1997;113:55-63. Available at: <http://www.ncbi.nlm.nih.gov/pubmed/9011702>.
101. Gomez D, Komaki R, Yu J, et al. Radiation therapy definitions and reporting guidelines for thymic malignancies. *J Thorac Oncol* 2011;6:S1743-1748. Available at: <http://www.ncbi.nlm.nih.gov/pubmed/21847057>.
102. Gomez D, Komaki R. Technical advances of radiation therapy for thymic malignancies. *J Thorac Oncol* 2010;5:S336-343. Available at: <http://www.ncbi.nlm.nih.gov/pubmed/20859129>.
103. ATC Guidelines for the Use of IMRT (including Intra-Thoracic Treatments). May 31, 2006. Available at: <http://rrp.cancer.gov/content/docs/imrt.doc>.
104. Hartford AC, Palisca MG, Eichler TJ, et al. American Society for Therapeutic Radiology and Oncology (ASTRO) and American College of Radiology (ACR) Practice Guidelines for Intensity-Modulated Radiation Therapy (IMRT). *Int J Radiat Oncol Biol Phys* 2009;73:9-14. Available at: <http://www.ncbi.nlm.nih.gov/pubmed/19100920>.
105. Moran JM, Dempsey M, Eisbruch A, et al. Safety considerations for IMRT: executive summary. *Med Phys* 2011;38:5067-5072. Available at: <http://www.ncbi.nlm.nih.gov/pubmed/21978051>.
106. Gregoire V, Mackie TR. State of the art on dose prescription, reporting and recording in Intensity-Modulated Radiation Therapy (ICRU report No. 83). *Cancer Radiother* 2011;15:555-559. Available at: <http://www.ncbi.nlm.nih.gov/pubmed/21802333>.
107. Holmes T, Das R, Low D, et al. American Society of Radiation Oncology recommendations for documenting intensity-modulated radiation therapy treatments. *Int J Radiat Oncol Biol Phys* 2009;74:1311-1318. Available at: <http://www.ncbi.nlm.nih.gov/pubmed/19616738>.
108. ICRU Report 83: Prescribing, Recording, and Reporting Intensity Modulated Photon Beam Therapy (IMRT). *Journal of the ICRU* 2010;10. Available at: <http://jicru.oxfordjournals.org/content/10/1.toc>.
109. Kong FM, Pan C, Eisbruch A, Ten Haken RK. Physical models and simpler dosimetric descriptors of radiation late toxicity. *Semin Radiat Oncol* 2007;17:108-120. Available at: <http://www.ncbi.nlm.nih.gov/pubmed/17395041>.
110. Milano MT, Constine LS, Okunieff P. Normal tissue tolerance dose metrics for radiation therapy of major organs. *Semin Radiat Oncol* 2007;17:131-140. Available at: <http://www.ncbi.nlm.nih.gov/pubmed/17395043>.

111. Ruffini E, Venuta F. Management of thymic tumors: a European perspective. *J Thorac Dis* 2014;6 Suppl 2:S228-237. Available at: <http://www.ncbi.nlm.nih.gov/pubmed/24868441>.

112. Myojin M, Choi NC, Wright CD, et al. Stage III thymoma: pattern of failure after surgery and postoperative radiotherapy and its implication for future study. *Int J Radiat Oncol Biol Phys* 2000;46:927-933. Available at: <http://www.ncbi.nlm.nih.gov/pubmed/10705015>.

113. Mornex F, Resbeut M, Richaud P, et al. Radiotherapy and chemotherapy for invasive thymomas: a multicentric retrospective review of 90 cases. The FNCLCC trialists. Federation Nationale des Centres de Lutte Contre le Cancer. *Int J Radiat Oncol Biol Phys* 1995;32:651-659. Available at: <http://www.ncbi.nlm.nih.gov/pubmed/7790251>.

114. Singhal S, Shrager JB, Rosenthal DI, et al. Comparison of stages I-II thymoma treated by complete resection with or without adjuvant radiation. *Ann Thorac Surg* 2003;76:1635-1641; discussion 1641-1632. Available at: <http://www.ncbi.nlm.nih.gov/pubmed/14602300>.

115. Rena O, Papalia E, Oliaro A, et al. Does adjuvant radiation therapy improve disease-free survival in completely resected Masaoka stage II thymoma? *Eur J Cardiothorac Surg* 2007;31:109-113. Available at: <http://www.ncbi.nlm.nih.gov/pubmed/17110124>.

116. Mangi AA, Wright CD, Allan JS, et al. Adjuvant radiation therapy for stage II thymoma. *Ann Thorac Surg* 2002;74:1033-1037. Available at: <http://www.ncbi.nlm.nih.gov/pubmed/12400741>.

117. Lim YJ, Kim HJ, Wu HG. Role of postoperative radiotherapy in nonlocalized thymoma: propensity-matched analysis of Surveillance, Epidemiology, and End Results database. *J Thorac Oncol* 2015;10:1357-1363. Available at: <http://www.ncbi.nlm.nih.gov/pubmed/26280586>.

118. Perri F, Pisconti S, Conson M, et al. Adjuvant treatment in patients at high risk of recurrence of thymoma: efficacy and safety of a three-dimensional conformal radiation therapy regimen. *Onco Targets*

Ther 2015;8:1345-1349. Available at: <http://www.ncbi.nlm.nih.gov/pubmed/26089683>.

119. Sugie C, Shibamoto Y, Ikeya-Hashizume C, et al. Invasive thymoma: postoperative mediastinal irradiation, and low-dose entire hemithorax irradiation in patients with pleural dissemination. *J Thorac Oncol* 2008;3:75-81. Available at: <http://www.ncbi.nlm.nih.gov/pubmed/18166844>.

120. Ogawa K, Uno T, Toita T, et al. Postoperative radiotherapy for patients with completely resected thymoma: a multi-institutional, retrospective review of 103 patients. *Cancer* 2002;94:1405-1413. Available at: <http://www.ncbi.nlm.nih.gov/pubmed/11920495>.

121. Omasa M, Date H, Sozu T, et al. Postoperative radiotherapy is effective for thymic carcinoma but not for thymoma in stage II and III thymic epithelial tumors: the Japanese Association for Research on the Thymus Database Study. *Cancer* 2015;121:1008-1016. Available at: <http://www.ncbi.nlm.nih.gov/pubmed/25565590>.

122. Attaran S, McCormack D, Pilling J, Harrison-Phipps K. Which stages of thymoma benefit from adjuvant chemotherapy post-thymectomy? *Interact Cardiovasc Thorac Surg* 2012;15:273-275. Available at: <http://www.ncbi.nlm.nih.gov/pubmed/22552797>.

123. Cowen D, Richaud P, Mornex F, et al. Thymoma: results of a multicentric retrospective series of 149 non-metastatic irradiated patients and review of the literature. FNCLCC trialists. Federation Nationale des Centres de Lutte Contre le Cancer. *Radiother Oncol* 1995;34:9-16. Available at: <http://www.ncbi.nlm.nih.gov/pubmed/7792406>.

124. Kim ES, Putnam JB, Komaki R, et al. Phase II study of a multidisciplinary approach with induction chemotherapy, followed by surgical resection, radiation therapy, and consolidation chemotherapy for unresectable malignant thymomas: final report. *Lung Cancer* 2004;44:369-379. Available at: <http://www.ncbi.nlm.nih.gov/pubmed/15140551>.

125. Hassan M, Seoud DE. Multimodality treatments in locally advanced stage thymomas. *Hematol Oncol Stem Cell Ther* 2009;2:340-344. Available at: <http://www.ncbi.nlm.nih.gov/pubmed/20118057>.

126. Kelly RJ. Systemic treatment of advanced thymic malignancies. *Am Soc Clin Oncol Educ Book* 2014:e367-373. Available at: <http://www.ncbi.nlm.nih.gov/pubmed/24857125>.

127. Girard N, Lal R, Wakelee H, et al. Chemotherapy definitions and policies for thymic malignancies. *J Thorac Oncol* 2011;6:S1749-1755. Available at: <http://www.ncbi.nlm.nih.gov/pubmed/21847058>.

128. Girard N. Chemotherapy and targeted agents for thymic malignancies. *Expert Rev Anticancer Ther* 2012;12:685-695. Available at: <http://www.ncbi.nlm.nih.gov/pubmed/22594902>.

129. Loehrer PJ, Sr., Chen M, Kim K, et al. Cisplatin, doxorubicin, and cyclophosphamide plus thoracic radiation therapy for limited-stage unresectable thymoma: an intergroup trial. *J Clin Oncol* 1997;15:3093-3099. Available at: <http://www.ncbi.nlm.nih.gov/pubmed/9294472>.

130. Loehrer PJ, Kim K, Aisner SC, et al. Cisplatin plus doxorubicin plus cyclophosphamide in metastatic or recurrent thymoma: final results of an intergroup trial. The Eastern Cooperative Oncology Group, Southwest Oncology Group, and Southeastern Cancer Study Group. *J Clin Oncol* 1994;12:1164-1168. Available at: <http://www.ncbi.nlm.nih.gov/pubmed/8201378>.

131. Giaccone G, Ardizzoni A, Kirkpatrick A, et al. Cisplatin and etoposide combination chemotherapy for locally advanced or metastatic thymoma. A phase II study of the European Organization for Research and Treatment of Cancer Lung Cancer Cooperative Group. *J Clin Oncol* 1996;14:814-820. Available at: <http://www.ncbi.nlm.nih.gov/pubmed/8622029>.

132. Shin DM, Walsh GL, Komaki R, et al. A multidisciplinary approach to therapy for unresectable malignant thymoma. *Ann Intern Med*

1998;129:100-104. Available at: <http://www.ncbi.nlm.nih.gov/pubmed/9669967>.

133. Fornasiero A, Daniele O, Ghiotto C, et al. Chemotherapy for invasive thymoma. A 13-year experience. *Cancer* 1991;68:30-33. Available at: <http://www.ncbi.nlm.nih.gov/pubmed/2049749>.

134. Loehrer PJ, Jiroutek M, Aisner S, et al. Combined etoposide, ifosfamide, and cisplatin in the treatment of patients with advanced thymoma and thymic carcinoma: an intergroup trial. *Cancer* 2001;91:2010-2015. Available at: <http://www.ncbi.nlm.nih.gov/pubmed/11391579>.

135. Lucchi M, Melfi F, Dini P, et al. Neoadjuvant chemotherapy for stage III and IVA thymomas: a single-institution experience with a long follow-up. *J Thorac Oncol* 2006;1:308-313. Available at: <http://www.ncbi.nlm.nih.gov/pubmed/17409875>.

136. Yokoi K, Matsuguma H, Nakahara R, et al. Multidisciplinary treatment for advanced invasive thymoma with cisplatin, doxorubicin, and methylprednisolone. *J Thorac Oncol* 2007;2:73-78. Available at: <http://www.ncbi.nlm.nih.gov/pubmed/17410014>.

137. Lemma GL, Loehrer PJ, Sr., Lee JW, et al. A phase II study of carboplatin plus paclitaxel in advanced thymoma or thymic carcinoma: E1C99 [abstract]. *J Clin Oncol* 2008;26(Suppl 15):Abstract 8018. Available at: http://meeting.ascopubs.org/cgi/content/abstract/26/15_suppl/8018.

138. Venuta F, Rendina EA, Longo F, et al. Long-term outcome after multimodality treatment for stage III thymic tumors. *Ann Thorac Surg* 2003;76:1866-1872; discussion 1872. Available at: <http://www.ncbi.nlm.nih.gov/pubmed/14667602>.

139. Okuma Y, Saito M, Hosomi Y, et al. Key components of chemotherapy for thymic malignancies: a systematic review and pooled analysis for anthracycline-, carboplatin- or cisplatin-based chemotherapy. *J Cancer Res Clin Oncol* 2015;141:323-331. Available at: <http://www.ncbi.nlm.nih.gov/pubmed/25146529>.

140. Rajan A, Giaccone G. Chemotherapy for thymic tumors: induction, consolidation, palliation. *Thorac Surg Clin* 2011;21:107-114, viii. Available at: <http://www.ncbi.nlm.nih.gov/pubmed/21070992>.
141. Schmitt J, Loehrer PJ, Sr. The role of chemotherapy in advanced thymoma. *J Thorac Oncol* 2010;5:S357-360. Available at: <http://www.ncbi.nlm.nih.gov/pubmed/20859133>.
142. Lemma GL, Lee JW, Aisner SC, et al. Phase II study of carboplatin and paclitaxel in advanced thymoma and thymic carcinoma. *J Clin Oncol* 2011;29:2060-2065. Available at: <http://www.ncbi.nlm.nih.gov/pubmed/21502559>.
143. Riely GJ, Huang J. Induction therapy for locally advanced thymoma. *J Thorac Oncol* 2010;5:S323-326. Available at: <http://www.ncbi.nlm.nih.gov/pubmed/20859127>.
144. Wright CD, Choi NC, Wain JC, et al. Induction chemoradiotherapy followed by resection for locally advanced Masaoka stage III and IVA thymic tumors. *Ann Thorac Surg* 2008;85:385-389. Available at: <http://www.ncbi.nlm.nih.gov/pubmed/18222230>.
145. Pan CC, Chen PC, Wang LS, et al. Thymoma is associated with an increased risk of second malignancy. *Cancer* 2001;92:2406-2411. Available at: <http://www.ncbi.nlm.nih.gov/pubmed/11745297>.
146. Zucali PA, De Pas T, Palmieri G, et al. Phase II study of everolimus in patients with thymoma and thymic carcinoma previously treated with cisplatin based chemotherapy. *J Clin Oncol* 2018;36:342-349. Available at: <https://www.ncbi.nlm.nih.gov/pubmed/29240542>.
147. Thomas A, Rajan A, Berman A, et al. Sunitinib in patients with chemotherapy-refractory thymoma and thymic carcinoma: an open-label phase 2 trial. *Lancet Oncol* 2015;16:177-186. Available at: <http://www.ncbi.nlm.nih.gov/pubmed/25592632>.
148. Liang Y, Padda SK, Riess JW, et al. Pemetrexed in patients with thymic malignancies previously treated with chemotherapy. *Lung Cancer* 2015;87:34-38. Available at: <http://www.ncbi.nlm.nih.gov/pubmed/25443273>.
149. Longo F, De Filippis L, Zivi A, et al. Efficacy and tolerability of long-acting octreotide in the treatment of thymic tumors: results of a pilot trial. *Am J Clin Oncol* 2012;35:105-109. Available at: <http://www.ncbi.nlm.nih.gov/pubmed/21325939>.
150. Loehrer PJ, Sr., Wang W, Johnson DH, et al. Octreotide alone or with prednisone in patients with advanced thymoma and thymic carcinoma: an Eastern Cooperative Oncology Group Phase II Trial. *J Clin Oncol* 2004;22:293-299. Available at: <http://www.ncbi.nlm.nih.gov/pubmed/14722038>.
151. Palmieri G, Merola G, Federico P, et al. Preliminary results of phase II study of capecitabine and gemcitabine (CAP-GEM) in patients with metastatic pretreated thymic epithelial tumors (TETs). *Ann Oncol* 2010;21:1168-1172. Available at: <http://www.ncbi.nlm.nih.gov/pubmed/19880439>.
152. Highley MS, Underhill CR, Parnis FX, et al. Treatment of invasive thymoma with single-agent ifosfamide. *J Clin Oncol* 1999;17:2737-2744. Available at: <http://www.ncbi.nlm.nih.gov/pubmed/10561348>.
153. Strobel P, Hohenberger P, Marx A. Thymoma and thymic carcinoma: molecular pathology and targeted therapy. *J Thorac Oncol* 2010;5:S286-290. Available at: <http://www.ncbi.nlm.nih.gov/pubmed/20859121>.
154. Dai J, Song N, Yang Y, Jiang G. Is it valuable and safe to perform reoperation for recurrent thymoma? *Interact Cardiovasc Thorac Surg* 2015;21:526-531. Available at: <http://www.ncbi.nlm.nih.gov/pubmed/26105772>.
155. Gharwan H, Kim C, Thomas A, et al. Thymic epithelial tumors and metastasis to the brain: a case series and systematic review. *Transl Lung Cancer Res* 2017;6:588-599. Available at: <https://www.ncbi.nlm.nih.gov/pubmed/29114474>.

156. Wu JX, Chen HQ, Shao LD, et al. Long-term follow-up and prognostic factors for advanced thymic carcinoma. *Medicine (Baltimore)* 2014;93:e324. Available at: <http://www.ncbi.nlm.nih.gov/pubmed/25526488>.

157. Suster S, Rosai J. Thymic carcinoma. A clinicopathologic study of 60 cases. *Cancer* 1991;67:1025-1032. Available at: <http://www.ncbi.nlm.nih.gov/pubmed/1991250>.

158. Moran CA, Suster S. Thymic carcinoma: current concepts and histologic features. *Hematol Oncol Clin North Am* 2008;22:393-407. Available at: <http://www.ncbi.nlm.nih.gov/pubmed/18514123>.

159. Hosaka Y, Tsuchida M, Toyabe S, et al. Masaoka stage and histologic grade predict prognosis in patients with thymic carcinoma. *Ann Thorac Surg* 2010;89:912-917. Available at: <http://www.ncbi.nlm.nih.gov/pubmed/20172153>.

160. Blumberg D, Burt ME, Bains MS, et al. Thymic carcinoma: current staging does not predict prognosis. *J Thorac Cardiovasc Surg* 1998;115:303-308; discussion 308-309. Available at: <http://www.ncbi.nlm.nih.gov/pubmed/9475524>.

161. Ruffini E, Detterbeck F, Van Raemdonck D, et al. Thymic carcinoma: a cohort study of patients from the European society of thoracic surgeons database. *J Thorac Oncol* 2014;9:541-548. Available at: <http://www.ncbi.nlm.nih.gov/pubmed/24736078>.

162. Ahmad U, Yao X, Detterbeck F, et al. Thymic carcinoma outcomes and prognosis: results of an international analysis. *J Thorac Cardiovasc Surg* 2015;149:95-100, 101 e101-102. Available at: <http://www.ncbi.nlm.nih.gov/pubmed/25524678>.

163. Mao Y, Wu S. Treatment and survival analyses of completely resected thymic carcinoma patients. *Onco Targets Ther* 2015;8:2503-2507. Available at: <http://www.ncbi.nlm.nih.gov/pubmed/26392777>.

164. Sakai M, Onuki T, Inagaki M, et al. Early-stage thymic carcinoma: is adjuvant therapy required? *J Thorac Dis* 2013;5:161-164. Available at: <http://www.ncbi.nlm.nih.gov/pubmed/23585943>.

165. Hirai F, Yamanaka T, Taguchi K, et al. A multicenter phase II study of carboplatin and paclitaxel for advanced thymic carcinoma: WJOG4207L. *Ann Oncol* 2015;26:363-368. Available at: <http://www.ncbi.nlm.nih.gov/pubmed/25403584>.

166. Furugen M, Sekine I, Tsuta K, et al. Combination chemotherapy with carboplatin and paclitaxel for advanced thymic cancer. *Jpn J Clin Oncol* 2011;41:1013-1016. Available at: <http://www.ncbi.nlm.nih.gov/pubmed/21742653>.

167. Maruyama R, Suemitsu R, Okamoto T, et al. Persistent and aggressive treatment for thymic carcinoma. Results of a single-institute experience with 25 patients. *Oncology* 2006;70:325-329. Available at: <http://www.ncbi.nlm.nih.gov/pubmed/17164588>.

168. Weide LG, Ulbright TM, Loehrer PJ, Williams SD. Thymic carcinoma. A distinct clinical entity responsive to chemotherapy. *Cancer* 1993;71:1219-1223. Available at: <http://www.ncbi.nlm.nih.gov/pubmed/8435796>.

169. Lucchi M, Mussi A, Ambrogi M, et al. Thymic carcinoma: a report of 13 cases. *Eur J Surg Oncol* 2001;27:636-640. Available at: <http://www.ncbi.nlm.nih.gov/pubmed/11669591>.

170. Yoh K, Goto K, Ishii G-i, et al. Weekly chemotherapy with cisplatin, vincristine, doxorubicin, and etoposide is an effective treatment for advanced thymic carcinoma. *Cancer* 2003;98:926-931. Available at: <http://www.ncbi.nlm.nih.gov/pubmed/12942558>.

171. Igawa S, Murakami H, Takahashi T, et al. Efficacy of chemotherapy with carboplatin and paclitaxel for unresectable thymic carcinoma. *Lung Cancer* 2010;67:194-197. Available at: <http://www.ncbi.nlm.nih.gov/pubmed/19409644>.

172. Koizumi T, Takabayashi Y, Yamagishi S, et al. Chemotherapy for advanced thymic carcinoma: clinical response to cisplatin, doxorubicin, vincristine, and cyclophosphamide (ADOC chemotherapy). *Am J Clin Oncol* 2002;25:266-268. Available at: <http://www.ncbi.nlm.nih.gov/pubmed/12040285>.
173. Kanda S, Koizumi T, Komatsu Y, et al. Second-line chemotherapy of platinum compound plus CPT-11 following ADOC chemotherapy in advanced thymic carcinoma: analysis of seven cases. *Anticancer Res* 2007;27:3005-3008. Available at: <http://www.ncbi.nlm.nih.gov/pubmed/17695487>.
174. Komatsu Y, Koizumi T, Tanabe T, et al. Salvage chemotherapy with carboplatin and paclitaxel for cisplatin-resistant thymic carcinoma--three cases. *Anticancer Res* 2006;26:4851-4855. Available at: <http://www.ncbi.nlm.nih.gov/pubmed/17214351>.
175. Palmieri G, Marino M, Buonerba C, et al. Imatinib mesylate in thymic epithelial malignancies. *Cancer Chemother Pharmacol* 2012;69:309-315. Available at: <https://www.ncbi.nlm.nih.gov/pubmed/21710245>.
176. Strobel P, Bargou R, Wolff A, et al. Sunitinib in metastatic thymic carcinomas: laboratory findings and initial clinical experience. *Br J Cancer* 2010;103:196-200. Available at: <http://www.ncbi.nlm.nih.gov/pubmed/20571495>.
177. Bisagni G, Rossi G, Cavazza A, et al. Long lasting response to the multikinase inhibitor bay 43-9006 (Sorafenib) in a heavily pretreated

- metastatic thymic carcinoma. *J Thorac Oncol* 2009;4:773-775. Available at: <http://www.ncbi.nlm.nih.gov/pubmed/19461405>.
178. Strobel P, Hartmann M, Jakob A, et al. Thymic carcinoma with overexpression of mutated KIT and the response to imatinib. *N Engl J Med* 2004;350:2625-2626. Available at: <http://www.ncbi.nlm.nih.gov/pubmed/15201427>.
179. Girard N. Targeted therapies for thymic malignancies. *Thorac Surg Clin* 2011;21:115-123, viii. Available at: <http://www.ncbi.nlm.nih.gov/pubmed/21070993>.
180. Okuma Y, Shimokawa T, Takagi Y, et al. S-1 is an active anticancer agent for advanced thymic carcinoma. *Lung Cancer* 2010;70:357-363. Available at: <http://www.ncbi.nlm.nih.gov/pubmed/20951466>.
181. Koizumi T, Agatsuma T, Komatsu Y, Kubo K. Successful S-1 monotherapy for chemorefractory thymic carcinoma. *Anticancer Res* 2011;31:299-301. Available at: <http://www.ncbi.nlm.nih.gov/pubmed/21273614>.
182. Giaccone G, Kim C, Thompson J, et al. Pembrolizumab in patients with thymic carcinoma: a single-arm, single-centre, phase 2 study. *Lancet Oncol* 2018. Available at: <https://www.ncbi.nlm.nih.gov/pubmed/29395863>.